COLUMBIA LIBRARIES OFFSITE
HEALTH SCIENCES STANDARD
HX64139891
RC901 .Ob2 1893 Lehrbuch der Urethro

RECAP

Columbia University
in the City of New York

THE LIBRARIES

Medical Library

Digitized by the Internet Archive
in 2010 with funding from
Open Knowledge Commons

http://www.archive.org/details/lehrbuchderureth00ober

C 107 Lehmann Coll.

LEHRBUCH

DER

URETHROSKOPIE.

LEHRBUCH

DER

URETHROSKOPIE

VON

Dr. F. M. OBERLAENDER

MIT 9 BUNTEN TAFELN UND 21 ABBILDUNGEN IM TEXTE

LEIPZIG

VERLAG VON GEORG THIEME

1893.

Exemplar.

RC901
Ob2
1893

Alle Rechte vorbehalten

Druck von Fischer & Wittig in Leipzig.

Vorwort.

Im Jahre 1888 habe ich in Gemeinschaft mit *Prof. Dr. Neelsen* in einer anderen Form bereits eine grössere Schrift über den Gegenstand, welcher in diesem Lehrbuche behandelt werden soll, herausgegeben und zwar unter dem Titel: *Zur Pathologie und Therapie des chronischen Trippers.* Es stellte sich heraus, dass die Form, welche diese Publication hatte, nicht besonders geeignet war, dem Anfänger zum Unterricht in der Endoskopie zu dienen. Ich hatte z. B. die Kenntniss des normalen endoskopischen Schleimhautbildes als mehr oder weniger bekannt vorausgesetzt und die krankhaften Veränderungen der einzelnen Gewebstheile nicht gesondert besprochen. Es sind dies unter anderen beides Gegenstände, deren detaillirteste Kenntniss für die krankhaften Schleimhautveränderungen der Harnröhre sehr wichtig ist. Diesen Kapiteln habe ich im Nachfolgenden eine genaue Besprechung gewidmet, ebenso sind die Erkrankungen der hinteren Harnröhre in einem grösseren Kapitel genau beschrieben.

Die Zwischenzeit hat der Urethroskopie und der von mir geübten Behandlungsmethode der chronischen Harnröhrenerkrankungen viele Anhänger zugeführt und der Wunsch nach einer Umarbeitung und Ergänzung meiner Arbeiten in der rein endoskopischen Richtung ist mir so oft nahe gelegt worden, dass ich mich zu dieser Arbeit entschloss.

Je mehr die ersten Arbeiten den Character des Unvollständigen und der subjectiven Anschauung tragen konnten, um so mehr bin ich jetzt bemüht gewesen nur die Ansichten und Beobachtungen wieder zu geben, die sich bewährt haben und von meinen Schülern getheilt wurden. Ich gedenke an dieser Stelle dankbar meines ältesten Schülers und Freundes *Privatdocent Dr. Kollmann, Leipzig* und seiner Mitarbeit an vorliegendem Buche. Bei einem so complicirten Instrumentarium.

wie das electro-urethroskopische zur Zeit der ersten grösseren Publication noch war, musste es doppelt erschwerend ins Gewicht fallen, wenn neben der Schwierigkeit der Materie auch noch ungenügende Instrumente geliefert wurden. Es ist mir nachträglich manche Klage zu Ohren gekommen, die ich vergeblich abzustellen bemüht war. Der jetzige Fabrikant: *C. G. Heynemann in Leipzig,* liefert in jeder Beziehung ein tadelloses Instrumentarium und ist von Anfang an bemüht gewesen, dasselbe zu verbessern und zu vereinfachen. Dass dabei der Preis wesentlich geringer geworden ist, wird gewiss auch als ein Vorzug betrachtet werden müssen.

Es wäre hier noch der Ort über *den practischen Werth der Urethroskopie* zu sprechen. Bei meiner ersten Arbeit hielt ich es für wichtig, pathologisch-anatomisches Beweismaterial für meine endoskopischen Studien zu bringen, da dieselben in der gebotenen Form neu waren und den Gegenstand in durchaus anderer Weise, als es bis dahin geschehen war, auffassten. Diese fraglichen *histologischen Arbeiten* kamen mir damals leider zu spät in die Hände und ich konnte dieselben nicht verwerthen, wie es wünschenswerth gewesen wäre. Indessen sind von anderer Seite noch ergänzende Untersuchungen über denselben Gegenstand gemacht worden. Wenn dieselben nun auch neue Gesichtspunkte über die Natur des Processes der chronischen Gonorrhoe nicht gebracht haben, so waren sie doch vor allen für mich besonders werthvoll. Es wird dem unbefangenen Beurtheiler selbstverständlich erscheinen, dass die pathologisch-anatomischen Untersuchungen (man vergl. Kapitel VII) nur einen kleinen Theil der in vivo zu beobachtenden und endoskopisch zu constatirenden Schleimhautveränderungen auffinden und controliren können; dieselben haben also nur einen beschränkten Werth. Um so grösser ist die Genugthuung, dass *man auch bei Wiederholung der histologischen Untersuchungen in grösserer Ausdehnung zu Resultaten gelangte, die sich mit meinen vorher und vollkommen selbstständig vorgenommenen endoskopischen Studien deckten.* Die Classification, welche ich früher lediglich auf Grund endoskopischer Befunde gemacht habe, hat sich in der Praxis nicht bewährt. Ich habe auf diese Namen auch nur insoweit Rücksicht genommen, als es unbedingt nöthig war, schon um den Ballast der Nomenclatur zu umgehen.

Es war von mir bis zu einem gewissen Grade auch ein Irrthum, wenn ich glaubte, dass die Urethroskopie ein bequemer und leichter

Lehrgegenstand wäre. Das ist dieselbe nicht und wird es wohl auch nie werden, wenn ich auch voraussetzen darf, dass mit diesem Lehrbuche Schülern und Lehrern diese nicht leicht zu bewältigende Materie wesentlich bequemer gemacht werden wird. In wenigen Wochen kann man wohl die Grundbegriffe und die Technik der Methode lernen, die für den Anfänger Schwierigkeiten zu bieten im Stande ist: zu einer vollkommenen Beherrschung des Gegenstandes gehört aber unbedingt eine jahrelange und reichliche Uebung genau so wie bei jeder anderen Untersuchungsmethode.

Die *Therapie der chronischen Harnröhrenerkrankungen* ist in diesem Lehrbuche wenig oder gar nicht behandelt worden. Meine Erfahrungen und Ansichten über diesen Gegenstand habe ich zum Theil schon in dem von mir genannten Buche niedergelegt. Indessen macht sich auch für diesen Theil eine Neubearbeitung nöthig, welche ich später folgen lassen werde.

Als ein sehr geschätztes Hilfsmittel zur Veranschaulichung der endoskopischen Bilder betrachte ich die dem Buche beigegebenen *chromolithographischen Tafeln.* Auch in dieser Hinsicht sind Fortschritte gemacht worden. Ich selbst beherrsche die Technik der Herstellung mehr; die einzelnen Bilder sind kleiner und anschaulicher ausgefallen und die Verlagsbuchhandlung ist mir auch in diesem Punkte in überaus anerkennenswerther und weitgehender Weise entgegengekommen. Die Bilder stellen die Harnröhre in ihrer Längsrichtung aufgeschnitten und auseinandergeklappt dar und sind zumeist etwas über Lebensgrösse gehalten. Anschaulichkeit und bequemere Herstellung machten diese Grösse zu der passendsten.

Ich bin bei Abfassung meiner Arbeit von dem Gedanken ausgegangen, vor allem dem practischen Bedürfnisse zu genügen; sie soll in gleicher Weise dem Anfänger zum Selbstunterrichte und dem Geübten als Unterstützungsmittel dienen können.

Dresden, Ende Juli 1893.

Dr. med. F. M. Oberlaender.

Inhalts-Verzeichniss.

Erstes Kapitel.

Seite

Beschreibung der Instrumente 1

Geschichtliche Bemerkungen, die verschiedenen Methoden und gebräuchlichsten Instrumente, *Dr. Nitze*'s Erfindung und deren Vorzüge, Veränderungen und Verbesserungen dieses Instruments, Untersuchung mit starkkalibrigen Tuben, doppelbranchiger und dilatirender Tubus, galvanokaustische Beleuchtungsschlinge, Vorrichtungen zur intraurethralen Electrolyse. Urethroskop mit Vorrichtung zur Intraurethrotomie, Lichtquellen: Tauchbatterie und Accumulatoren.

Zweites Kapitel.

Gebrauchregeln für das Electro-Urethroskop und die Technik der Untersuchung 15

Der Gebrauch der Rheostaten, normale Beschaffenheit des Lichts, schlechtes Funktioniren desselben und Abhilfe, Cocaïnisiren der Harnröhre, Imtoxicationsfälle, Beschaffenheit der Untersuchungstuben, Einführung derselben in die vordere und in die hintere Harnröhre bis in die Blase, Charnierobturator, Aufbewahrung der Tuben, Reinigung der Schleimhaut während der Untersuchung, Beobachtung der gehörigen Lichtintensität. Wie hat man den Tubus bei Untersuchung der vorderen und hinteren Harnröhre zu halten? Die lege artis ausgeführte Urethroskopie darf nie reizend oder schädigend einwirken.

Drittes Kapitel.

Endoskopie der normalen Harnröhre vom Orific. externum bis zum Bulbusende 23

Individuell verschiedene Beschaffenheit der Harnröhrenschleimhaut: anämische, mittelmässig blutreiche und sehr blutreiche Beschaffenheit. Orific. urethr. extern., *Guérin*'sche Klappe, blutige Erweiterung des Orific. ext. — Die *Längsfaltung* in ihrer verschiedenen Beschaffenheit, urethroskopischer Trichter und dessen Gestaltung in den einzelnen Abschnitten der Harnröhre und an verschiedenen Individuen. Die *Längsstreifung*,

Seite

Capillarnetze. Eine eigenthümliche Form normaler Schleimhautbeschaffenheit. Glanz der normalen Schleimhaut. Die Mündungen der *Morgagni*'schen Krypten. Der Uebergang der vorderen Harnröhre in die hintere. Jede Harnröhrenschleimhaut hat gewissermassen ihr individuelles Gepräge, weite und enge Harnröhren, Querfaltungen anstatt der Längsfalten. Die Häufigkeit der Erkrankungen der vorderen Harnröhre gegen die des hinteren Abschnittes.

(Hierzu die am Ende des Kapitels befindliche bunte Tafel I.)

Viertes Kapitel.

Endoskopie der normalen Harnröhre vom Orific. internum bis zum Bulbusende 33

Untersuchung des Orif. ur. int. mit dem Cystoskop. Die Einführung des Tubus in die hintere Harnröhre ist aus anatomischen Gründen für den Kranken unbequem. Blutungen bei den betreffenden Untersuchungen, Coeaïnisirung des hinteren Harnröhrenabschnittes, Einführung des Tubus mit Charnierobturator, Reizbarkeit des Sphincter vesicae internus. Wie hat man dieselbe zu vermeiden? Beschaffenheit der pars prostatica, colliculus seminalis, verschiedene normale Beschaffenheit desselben, Ausführungsgänge der ductus prostatici und ejaculatorii. Die pars membranacea und der Schnabel des Schnepfenkopfs in seiner verschiedenen normalen Beschaffenheit, der Uebergang der hinteren Harnröhre in die vordere. Die Ausführungsgänge der *Cowper*'schen Drüsen.

(Hierzu die am Ende des Kapitels befindliche bunte Tafel II.)

Fünftes Kapitel.

Pathologische Veränderungen der Epitheldecke 43

Das normale Epithel, krankhafter erhöhter Glanz desselben, verminderter Glanz, matterscheinende Oberfläche, absolute Glanzlosigkeit und höckerige Beschaffenheit, Undurchsichtigkeit und geringe Desquamation, Verfärbung und Pachydermie, Rückbildung der Epithelerkrankungen, die einzelnen Phasen bei den stärker ausgebildeten Formen. Psoriasis mucosae urethralis und histologische Veränderungen bei derselben. Epithelveränderungen bei Erkrankungen der hinteren Harnröhre. Künstlich hervorgerufene Epithelerkrankungen: Aetzschorfe, Argyrose.

(Hierzu die am Ende des Kapitels befindliche bunte Tafel III.)

Sechstes Kapitel.

Pathologische Veränderungen der Drüsen 53

Anatomische Vorbemerkungen. Die pathologischen Schicksale der einfach traubenförmigen Drüsen. Krankhafte Veränderungen der *Morgagni'schen Krypten:* solitäre Erkrankung, einfaches Ausheilen und Vernarbung, Oeffnung des Ausführungsganges und Smegmasecretion desselben; folliculäre Entzündung und Induration der Infiltrationsmasse. — Krankhafte Ver-

Seite

änderungen der *Littré'schen Drüsen;* dieselben bestimmen das Aussehen der Oberfläche gewisser Schleimhauterkrankungen. *Die an der Oberfläche sichtbaren Veränderungen der Littré'schen Drüsen,* endoskopisch sichtbare normal scheinende Ausführungsgänge, *einfache Schwellungszustände, infiltrative Entzündungsvorgänge,* Hypertrophie der Ausführungsgänge, gruppenförmiges Auftreten, verschiedene Grösse, Färbung und Entzündungszustände, Rückbildung der glandulären und periglandulären Infiltration. Sichtbarbleiben einzelner erkrankt gewesener Drüsen. *Die subepithelialen Veränderungen der Littré'schen Drüsen.*

Siebentes Kapitel.

Die histologischen Veränderungen der Urethralschleimhaut speciell bei chronischer Gonorrhoe 67

Histologische Vorbemerkungen; die Schilderungen sind theilweise durch endoskopische Beobachtungen ergänzt, Form und Lokalisation der chronischen Entzündungen, die 2 Hauptformen derselben. — *Die lockeren Infiltrate. Die harten Infiltrate:* ihre Bestandtheile, Ausbreitung in Fläche und Tiefe, periphere und sprungweise Verbreitung, Zeitdauer des Bestehens, Naturheilung, Narbenbildungen, Schwielen; tote Narben. Verhältniss der harten Infiltrate zu den Stricturen der Harnröhre.

Die Endoskopie der Entzündungsformen des Mucosagewebes.

Achtes Kapitel.

Die weichen Infiltratformen 77

Die weichen Entzündungsformen (*Urethritis mucosae*) bestehen nur aus kleinzelliger Infiltration der Mucosa, bringen keine Verengerungen hervor und finden sich bei leichten Infectionen. Das endoskopische Bild derselben in Bezug auf Veränderungen in der Färbung, vermehrten oder verminderten Oberflächenglanz, ferner: granulirende Stellen, Drüsenbildungen. Längsfaltung der Schleimhaut. Klinischer Verlauf. Die weiche Entzündung maskirt manchmal geringgradige harte Infiltrationen. *Urethritis irritativa,* deren Existenz theilweise in Abrede gestellt wird. Stumpfe Schleimhautfarbe bei derselben, Epithelveränderungen, Drüsen. *Herpes der Harnröhrenschleimhaut,* dessen relativ seltenes Vorkommen, endoskopische Veränderungen. *Urethritis membranacea desquamativa, Féléki's* Krankengeschichten. *Tuberculose der Schleimhaut der vorderen Harnröhre,* Beobachtungen von *Schuchardt:* bacillenproducirender Oberflächencatarrh. Weiteres zweifaches klinisches Vorkommen: primäre Tuberculose der vorderen Harnröhre und von anderen Parthien des Systems fortgesetzte Affectionen. Die endoskopischen Veränderungen in Bezug auf deren Verbreitung, Vorkommen von Geschwüren. Differentialdiagnostisches.

(Hierzu die am Schlusse des Kapitels befindliche bunte Tafel IV.)

Neuntes Kapitel.

Seite

Die harten Infiltrationen von geringer Mächtigkeit 91

Der Hauptbestandtheil der Entzündungsmasse ist hyperplastisches Bindegewebe: ungleiche, heerdförmige Vertheilung desselben, Begriff der endoskopischen Narbe. *Die einzelnen Abstufungen der harten Infiltrate im endoskopischen Sinne.* Uebergangsfälle. Eintheilung der harten Infiltrate nach Lage und Beschaffenheit der jedesmaligen Drüsenaffection: *glandulär infiltrative, trockene folliculäre, gemischte und unreine Fälle. Endoskopische Verhältnisse bei glandulärer Infiltration* in Bezug auf Längsstreifung und Faltung, Epitheloberfläche und Drüsen, eigentliches Mucosagewebe. Retrogrades Stadium: Rückkehr der Längsfaltung, Abheilen der Epitheldecke, Veränderung in der Färbung. Verhalten der drüsigen Gebilde während der Heilungsperiode, Narbenbildungen. *Endoskopie der trockenen, folliculären Infiltration,* Verhalten der einzelnen Gewebsbestandstheile bei derselben. Heilungsvorgänge der Epitheldecke und der Drüsen. Auftauchen der *Littre*'schen Drüsen während der Heilung, Endnarben. Klinische Bemerkungen, urethroskopische Krankengeschichten der glandulären und trockenen Infiltrationsform.

(Hierzu die am Ende des Kapitels befindliche bunte Tafel V.)

Zehntes Kapitel.

Die harten Infiltrationen von mittlerer Mächtigkeit 107

Diese Entwicklungsstufe umfasst die grösste Anzahl aller vorkommenden Fälle, frühere Nomenclatur derselben. Die Grenze zwischen schwachen und mittelstarken harten Infiltraten. Grundsätze bei der Wahl des Untersuchungstubus. *Endoskopie der glandulären Form*: Längsstreifung, Längsfaltung, Färbung, Epitheldecke, Drüsengebilde, Veränderungen des eigentlichen Mucosagewebes, granulirtes Gewebe, das Bild des starren Rohres. Ein seltenes urethroskopisches, hierher gehöriges Bild. Die Rückbildung und Heilungsvorgänge der geschilderten Zustände in Bezug auf die einzelnen Gewebstheile, speziell das Verhalten der Epitheldecke und der Drüsen, weites Klaffen der Kryptenausführungsgänge nach Dilatationen. Die Vernarbungsvorgänge der Mucosa, Naturheilungsprocess, Verhalten des granulären Gewebes, die allmälige Rückbildung der Anfangs umfangreichen Narbengebilde, die Abkürzung der Heilungsvorgänge durch die Dilatationsbehandlung. Die Recidive. Das endoskopische Bild der vollkommen abgeheilten nicht mehr inficirenden, harten, glandulären Infiltration. *Endoskopie der trockenen Form* der mittelstarken harten Infiltrate, besonders geartetes Gefühl des Widerstandes beim Einführen des Tubus. Die endoskopischen Bilder in Bezug auf Längsfaltung und Streifung, Färbung, Epithel und Drüsen. Das Verhalten der Mucosa, die Rückbildungsvorgänge in ihren einzelnen Phasen, die Recidive in ihrem endoskopischen Verhalten und das Bild des vollkommenen abgeheilten, nicht mehr recidivirungsfähigen Falles. Die klinischen Erscheinungen, Grösse des Untersuchungsmaterials, Krankengeschichten.

(Hierzu die am Ende des Kapitels befindlichen bunten Tafeln VI und VII).

Elftes Kapitel.

Seite

Die harten Infiltratformen stärkster Ausbildung (Stricturen der Harnröhre) 129

Begrenzung des Begriffes der Infiltrate stärkster Ausbildung. Wann kann und soll man eine Strictur endoskopiren? Anfangsstadien und Bildung der Stricturen. Der Werth der Urethroskopie für die Stricturbehandlung, Einführung des Tubus. Ausdehnung und Lage der stricturirenden Infiltrate, ihre endoskopischen Befunde in Bezug auf: Längsstreifung, Längsfaltung, Färbung der Oberfläche, Epithelveränderungen, drüsige Gebilde, Verhalten des Mucosagewebes. Das Verhältniss der endoskopischen Stricturformen zu den *klinischen* Arten derselben, Befunde bei Rückbildung und Abheilung der Stricturen. Das Verhalten der einzelnen Gewebstheile bei diesen Vorgängen. Naturheilung der Strictur; die eigentliche Narbenstrictur und deren endoskopischer Befund. Die einzelnen Phasen des Narbengewebes. Wie soll die Schleimhaut beschaffen sein, wenn die Stricturbehandlung *vorläufig* als beendet betrachtet werden kann? Die Recidive und ihr klinisch-endoskopisches Verhalten.

Zwölftes Kapitel.

Die Endoskopie bei Erkrankungen der hinteren Harnröhre 141

Man soll die hintere Harnröhre nur unter bestimmten Voraussetzungen endoskopiren. Länge, Eintheilung, anatomische Betrachtungen. Pathologisch-anatomische Beschaffenheit der weichen und harten Infiltrationen, sowie der abscedirenden Entzündungen. Localisirung dieser Erkrankungen. Gang der Untersuchung bei Affectionen der hinteren Harnröhre überhaupt. Das Cocaïnisiren in diesen Fällen. Wahl des Tubus und Einführen. Hindernisse bei der Einführung am Colliculus seminalis und durch den Spasmus sphincter vesicae externus. — Die *weichen Infiltrationen:* ihr Vorkommen und ihre endoskopische Beschaffenheit bei geringer und stärkerer Ausbildung. Blutungen. Die einzelnen Erkrankungen haben keineswegs immer characteristische endoskopische Befunde. — Man soll nie die Endoskopie der vorderen Harnröhre ausser Acht lassen. Rückbildung und Heilung der weichen Infiltrate, Recidive, klinische Erscheinungen. Die *harten Infiltrationen:* verschiedene Stufen der Ausbildung. Die auf nicht infectiöser Basis beruhenden Fälle und ihr endoskopisches Verhalten. — Die durch Gonorrhoe entstandene geringe, mittlere und hochgradige Ausbildung, Narben und Stricturbildungen. Rückbildung und Heilung dieser Zustände. Endoskopie bei Verdacht auf Hypertrophie der Prostata und Tuberculose der hinteren Harnröhre.

(Hierzu die am Schlusse des Kapitels befindliche bunte Tafel VIII.)

Dreizehntes Kapitel.

Die Endoskopie bei den Geschwülsten der Harnröhre . . . 157

Die verschiedenen Arten der in der Harnröhre beobachteten Geschwülste. *Die Papillome:* zweierlei Arten derselben: als Begleiterscheinungen bei Catarrh und multiples Vorkommen. Die durch sie hervorgerufenen endo-

Seite

skopischen Symptome. Recidive und Nachkrankheiten. — Operation. — Die *fibrösen Polypen* und ihr seltenes Auftreten. Das *primäre Harnröhrencarcinom,* Literatur, erste endoskopische Diagnose desselben. Krankengeschichte eines frühzeitig und genau beobachteten Falles.

(Hierzu die am Ende des Kapitels befindliche bunte Tafel IX.)

Vierzehntes Kapitel.

Die Endoskopie der weiblichen Harnröhre 165

Die Endoskopie der weiblichen Urethra ist bisher wenig geübt worden, die Vornahme der fraglichen Untersuchung bietet keine Schwierigkeiten. Technik der weiblichen Urethroskopie. Normale anatomische und endoskopische Beschaffenheit der Schleimhaut. Endoskopie der acut entzündeten weiblichen Urethra. Die Arbeit *Janovski*'s über die chronischen Entzündungen. Localisation derselben, chronische diffuse und chronische umschriebene Form. Vernarbungs- und Resorptionsstadien derselben. Naturheilungen, Recidive. Klinische Symptome. Geschwülste der weiblichen Urethra.

ERSTES KAPITEL.

Beschreibung der Instrumente.

Geschichtliche Bemerkungen, die verschiedenen Methoden und gebräuchlichsten Instrumente, *Dr. Nitze*'s Erfindung und deren Vorzüge, Veränderungen und Verbesserungen dieses Instruments, Untersuchung mit starkkalibrigen Tuben, doppelbranchiger und dilatirender Tubus, galvanokaustische Beleuchtungsschlinge, Vorrichtungen zur intraurethralen Electrolyse, Urethroskop mit Vorrichtung zur Intraurethrotomie, Lichtquellen: Batterie und Accumulatoren.

Die historische Entwicklung der urethroskopischen Instrumente ist schon vielfach in den einschläglichen Handbüchern beschrieben worden. Die Methode als solche ist auch schon vor *Désormeaux* (1853) geübt worden, doch hat man ihn mindestens als Denjenigen zu betrachten, welcher dieselbe zum ersten Male wissenschaftlich bekannt machte. — D.'s Instrumente wurden verändert von *Fürstenheim* und *Tarnowsky* und namentlich der erstere galt längere Zeit in der wissenschaftlichen Welt als der einzige Vertreter der Urethroskopie. Grössere academische Verbreitung erfuhr dieselbe weiterhin durch *Grünfeld* in den siebziger Jahren. Von letzterem stammt auch das erste grössere Lehrbuch. Während man bis dahin mit einer eingeschlossenen Lichtquelle untersuchte, das Instrument wurde dadurch etwas schwerer und unhandlicher, war aber sehr leistungsfähig, fing Gr. an, die Lichtquelle freistehend zu machen, d. h. er benutzte einen einfachen Re-

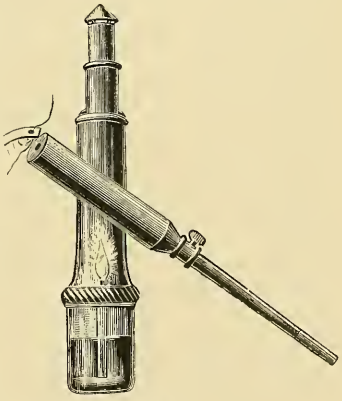

Fig. 1.

flector mit Stirnbinde, als Lichtquelle eine Petroleumlampe, warf das Licht in einen gewöhnlichen Tubus mit Trichter und untersuchte auf diese Weise. Auch sonst war Gr. für die Ausarbeitung des Instrumentariums vielfach mit Erfolg thätig. Die Wiener Schule bildete alsdann eine grössere Anzahl namhafter literarisch thätiger Endoskopiker aus, als solche sind zu nennen: *Auspitz* und *Gschirrhakl.* — Die einfachen *Grünfeld*'schen Instrumente erfuhren weiterhin noch Abänderungen, von denen als die bedeutendste die von *Klotz*-New-York zu nennen ist. Eine practische Neuerung wurde weiterhin durch Veränderung der Lichtquelle von *Schütz* (Frankfurt a. M.) durch das *Diaphanoskop* gemacht. Der bekannte Wiener Instrumentenmacher *J. Leiter*

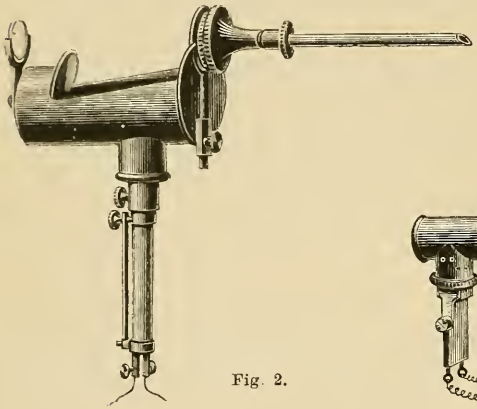

Fig. 2.

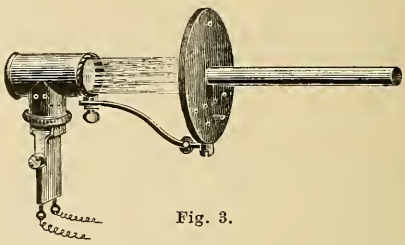

Fig. 3.

construirte das *Panelectroskop* (Fig. 2) auch für *die Harnröhre verwendbar.* Dasselbe ist zur Untersuchung der weiblichen Harnröhre auch empfehlenswerth. Abgeändert wurde dieses Instrument von *Casper*-Berlin 1891. In diesem Jahre erst veröffentlichte der bekannte New-Yorker Arzt *Fessenden-Otis* ein Instrument zur Endoskopie der Harnröhre (Fig. 3), welches besondere neue Vortheile nicht zu haben scheint. Indessen bedeutet es doch einen Fortschritt, denn der sehr fähige und thätige College urethroskopirte bis jetzt überhaupt nicht. Ein eigenthümliches Instrument, welches kaum grössere Verbreitung gefunden haben dürfte, ist das *Aëro-Urethroskop* von *Antal.* — Die lange Reihe von Veränderungen und Neuerfindungen des ursprünglichen Instruments spricht jedenfalls dafür, dass dasselbe von vielen für ein unentbehrliches Hilfsmittel gehalten wird. Denn man sage was man wolle: Arbeit, Mühe und Kosten verursacht sich nicht eine so grosse Reihe von Aerzten wegen eines Instrumentes, dessen Verwendung nicht erhebliche practische Vortheile bietet.

Einen durchaus anderen Weg zur Untersuchung des Harnröhreninnern schlug *Nitze* (1877) ein, indem er ein durch Wasser abgekühltes Platinlicht als Lichtquelle benutzte und dasselbe in den Tubus bis an die zu beleuchtende Schleimhautsstelle einführte. N. wurde bei Gelegenheit der Construction des Cystoskops auf diesen Gedanken der Beleuchtung gebracht. Meine Beobachtungen sind lediglich mit diesem Electro-Urethroskop gemacht. Ich habe es von seiner Erfindung an, zuerst anfangs sogar allein, verwandt und im Laufe der Jahre mehrfache Umänderungen daran vorgenommen. Ich halte es bei weitem für das leistungsfähigste Instrument. Alle von jetzt ab in diesem Buche erwähnten instrumentellen Angaben beziehen sich auf das Electro-Urethroskop, wie es von mir gebraucht wird. Bei der Wichtigkeit des Gegenstandes und der Mannigfaltigkeit des verwendeten Instrumentariums sind diese Auseinandersetzungen ausführlich gehalten.

Die Verwendung des durch Wasser abgekühlten Platinlichtes zur Beleuchtung der Körperhöhlen stammt ursprünglich von dem *Breslauer Zahnarzt Dr. Bruck,* der dasselbe aber nur zur *Durchleuchtung* der Zahnpulpa und der Harnröhre und Blase vom After aus verwenden wollte. — Dann construirte *Hofrath Dr. Schramm in Dresden* i. J. 1876 ein Instrument für *Durchleuchtung* der weiblichen Abdominalhöhle von der Vagina aus bei Tumoren des Ovarium's, Uteruserkrankungen u. s. w. Ein Jahr nach der Demonstration des *Schramm*'schen „Diaphanoskops" in einer Sitzung der Gesellschaft für Natur- und Heilkunde 1877 demonstrirte *Dr. Nitze,* damals Assistenzarzt am Stadtkrankenhause zu Dresden, einer Anzahl Aerzten und Mitgliedern des K. S. Landesmedicinalcollegiums das erste Modell seines Cystoskops. Er war somit der erste, welcher die Lichtquelle zur Beleuchtung in die betreffende Körperhöhle selbst einführte. Das Electro-Urethroskop ist durch seinen Vorzug der Einführung der Lichtquelle in die Harnröhre bis an Ort und Stelle etwas complicirter und difficiler in der Handhabung, andererseits hat es sich aber durch Jahrzehnte lange Versuche und Arbeiten mit den anderen Instrumenten herausgestellt, dass man die für Diagnose und Therapie nöthigen pathologisch-anatomischen Details mit der Beleuchtung durch reflectirtes Licht nicht genügend erkennen kann. Es ist das meine Ueberzeugung und die vieler anderer Endoskopiker. Indessen verhält es sich mit dem Urethroskop wie mit jedem anderen Instrumente, wer mit einem anderen die Untersuchung gelernt hat und dasselbe Jahre lang mit scheinbar genügendem Erfolg benutzt, wird schwer von der zu geringen Leistungsfähigkeit desselben zu überzeugen sein. Wer aber gar eins erfunden oder ein anderes verbessert hat, bei dem wird jeder Bekehrungsversuch negativ aus-

fallen. Wer schliesslich mit seinen Hilfsmitteln thatsächlich meinen Auseinandersetzungen folgen kann, hat ja auch dasselbe Ziel erreicht.

Die jetzt verwendeten Tuben, man vergl. die Abbildungen der folgenden Seite — unterscheiden sich in der Hauptsache in nichts von den sonst gebräuchlichen. An dem Lichtträger ist der trichterförmige Ansatz weggefallen, wodurch das Instrument zugleich für locale Eingriffe unter Lichtbeleuchtung (Electrolyse, Intraurethrotomie u. s. w.) benutzbar geworden ist. Der Lichtträger bestand früher aus drei dünnen Messingrohren, in deren mittelstem ein isolirter Draht zur Lichtleitung lag. Den anderen Pol der electrischen Leitung präsentirte der Lichtleiter als solcher. Der Lichtbogen besteht jetzt aus einem zusammengedrehten Platindraht, an dessen Enden kleine Metallstiftchen angeschmolzen sind. Diese müssen in die Lichtlöcher am oberen Ende des Instruments stromsicher eingepasst sein. *Die jetzige Herstellungsweise der Lichtträger ist eine andere und Eigentum des jetzigen Verfertigers, des Mechanikers C. G. Heynemann in Leipzig.*

Die Instrumente, welche ich früher benutzte, waren bei weitem weniger handlich und sehr viel kostspieliger. Von Jahr zu Jahr sind dieselben aber handlicher, einfacher, leistungsfähiger und, was nicht in letzter Linie zu nennen ist, auch billiger geworden. Ebenso enthält das urethroskopische Instrumentarium jetzt eine Anzahl therapeutischer Vorrichtungen, die ebenfalls noch in diesem Kapitel geschildert werden.

An dem Princip der Methode wurde nichts verändert, weil eben darin ihr Vorzug vor allen anderen demselben Zwecke dienenden Instrumenten liegt. Die innere Construction des Lichtträgers ist etwas anders geworden, wodurch aber nur die mechanische Fertigstellung desselben betroffen wird. Aeusserlich bekundet sich dies durch eine festere Beschaffenheit des Lichtträgers, ausserdem gelang es auch noch, den Umfang desselben zu verkleinern, so dass er noch weniger Platz im Tubus wegnimmt und stets fest an der Wand desselben anliegt.

Um zu erläutern, wie die Construction des Lichtträgers sich verbessert hat, folgen die Abbildungen der einzelnen Formen.

Die Tuben sollen am besten aus dünngewalztem Silberblech bestehen; dasselbe hat innerlich die für das Auge angenehmsten Reflexverhältnisse, ist am haltbarsten und practischsten. Der Preisunterschied unedlen Metallen gegenüber ist nicht ins Gewicht fallend.

Von grosser Bedeutung für die Resultate in der Endoskopie war es, dass ich mich entschloss, Tuben von stärkerem Kaliber in Benutzung zu nehmen. So haben seit über Jahresfrist *Privatdocent Dr. Kollmann*

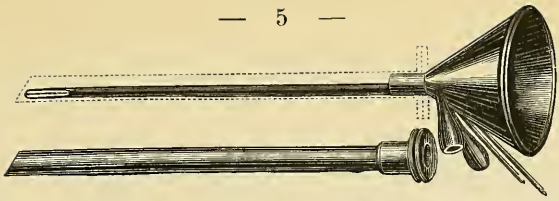

Ursprüngliches Nitze'sches.

Fig. 4. Das Licht als gespannter Draht dem Auge sichtbar und unsicher befestigt, auch sonst noch mangelhafte Construction.



Sogen. Nitze-Leiter'sches.

Fig. 5. Verbesserung des Lichtes, Stromscheere, abschraubbarer Wasserverschluss.

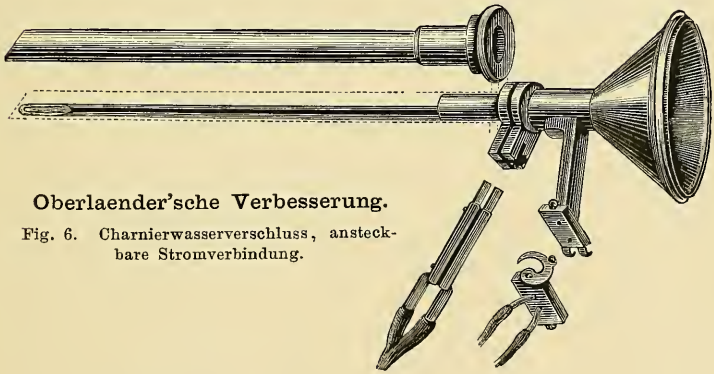

Oberlaender'sche Verbesserung.

Fig. 6. Charnierwasserverschluss, ansteckbare Stromverbindung.

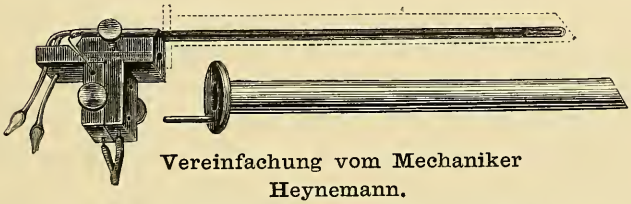

Vereinfachung vom Mechaniker Heynemann.

Fig. 7. Wegfall des Trichters, einfacher Strom und Wasserverschluss; am Tubus ansteck- und anschraubbarer Lichtträger.

in Leipzig und ich sowie viele andere Herren zur Untersuchung immer vorräthig die Nummern 23. 25. 27. 29. 31 Fil. Charr. Den meisten

Fig. 8.

Endoskopikern wird es schon aufgefallen sein. dass der eingeführte Tubus in sehr vielen Fällen ganz locker in der Harnröhre sitzt. Also ist es jedenfalls sehr oft möglich. eine stärkere Nummer in Gebrauch zu nehmen. und zwar soll man aus noch zu erörternden Gründen stets bis zu dem stärksten. in das Orificium extern. einführbaren Kaliber schrittweise hinaufgehen. Zum Beweis, wie man sich gewöhnlich über diese Thatsache täuscht, erlaube ich mir von 100 Patienten aus dem vorigen Jahre von *Dr. Kollmann* und 200 von mir die jedesmal eingeführte höchste Tubusnummer anzugeben.

	Wegen Enge des Orific. kein Tubus einführbar	23	25	27	29	31	
Oberländer	6	21	53	63	61	—	Sa. 204
Kollmann	2	10	22	42	28	1	Sa. 105

Die 200 Patienten von mir litten meistens an chronischer Gonorrhoe. bei manchen bestanden Infiltrationen am Orific. extern., wodurch die Einführung stärkerer Nummern noch verhindert wurde; bei einzelnen waren auch Stricturen in der pars cavernosa vorhanden und das Verhältniss ist demnach immer noch etwas mehr zu Ungunsten der hohen Kaliber verschoben.

Das merkwürdigste an diesen Zahlenverhältnissen ist, dass die geringeren Kaliber bis 25 die bei weitem niedrigsten sind, ein Verhältniss, was ich vorher auch nicht für möglich gehalten hatte. Ebenso wird es um so klarer, wie sehr man sich in den meisten Fällen durch den Gebrauch zu kleiner Kaliber das Gesichtsfeld eingeengt hatte. Ueber die Nothwendigkeit dasselbe so sehr wie möglich auszudehnen, wird wohl nirgends ein Zweifel herrschen. Aus den den betreffenden Zahlen beigefügten Tubusnummern wird man schliessen können, wie viel Schleimhautoberfläche dem endoskopirenden Auge beim Gebrauche der niederen Tubusnummern verloren gegangen ist.

Die einzige Schwierigkeit beim Einführen starker Kaliber — notabene in eine nicht pathologisch verengte Harnröhre — bietet bekanntlich nur das Orific. ext. oder die am hinteren Ende der fossa navicularis liegende, nicht constant scharf ausgeprägte sogenannte *Guérin*'sche Klappe. In der pars cavernosa und im Bulbus erweitert sich der Harnkanal an sich schon sehr und ist daher für viel höhere Nummern als 31 bequem durchgängig. Eine Statistik oder annähernde Angabe über *diese* Durchmesser, wie es von anderer Seite angegeben worden ist, halte ich für zwecklos. Bekanntlich ist die Schleimhaut der pars cavernosa, namentlich an ihrer unteren Seite in Längsfalten gelegt*) und diese Längsfaltung soll eigentlich bei der Endoskopirung stets ganz ausgeglichen sein, was mit den stärkeren Nummern in der Hauptsache auch immer zu erreichen ist. Man hat somit eine tadellos von der Seite beleuchtete, ganz faltenlose Schleimhautfläche vor sich, die jede, auch die geringste, Abnormität bequem erkennen lässt. — Ich glaube, *dass unter solchen Verhältnissen alle Bedingungen erfüllt sind, welche an die Leistungsfähigkeit der Urethroskopie gestellt werden können und müssen.*

Es kommt ausserdem noch häufig vor, dass bei pathologisch verengter Harnröhre sich anfangs nur niedere, später, nach durch Dilatation erfolgter Besserung und Heilung, stärkere und stärkste Nummern als einführbar erweisen, so wurden in ohngefähr derselben Zeit folgende Steigerungen im Gebrauche der Tubusnummern von mir notirt:

von 23 auf 25	von 23 auf 29	von 25 auf 27	von 25 auf 29	von 27 auf 29
in 12	21	18	30	41 Fällen.

Es kommen also solche Steigerungen in allen Ausdehnungen vor; einen anderen Werth soll man aus diesen Zahlen nicht herauslesen.

Eine davon verschiedene aber auch neue Tubusform habe ich ebenfalls in den letzten Jahren construirt; es ist dies ein *doppelbranchiger und die Urethra dilatirender Tubus* (Fig. 9). Derselbe wird von mir schon seit einigen Jahren benutzt; indessen bin ich für die Mehrzahl der Fälle wieder zum runden, festen Tubus zurückgekehrt. Der doppelbranchige Tubus hat für den damit von vornherein eingeübten seine grossen Vorzüge zur Untersuchung, zur Behandlung überhaupt und speciell zum Schnitt cf. weiter hinten. — Die Harnröhrenwandung präsentirt sich in ihm stets faltenlos und glatt gespannt und damit leicht übersehbar. Er giebt also ein ganz anderes urethroskopisches Bild und wer sich gewöhnt hat, mit ihm zu arbeiten, wird vielleicht schneller

*) Man vergl. darüber Kapitel III, pag. 25.

und umfassenderen Aufschluss über die erkrankte Harnröhre gewinnen, als mit dem gewöhnlichen runden Tubus. Namentlich ist er viel mehr, als der glatte Röhrentubus geeignet Infiltrationen, Narben, Drüsen, Papillome jedweder Art dem Auge anschaulich zu machen. *Indessen liegt auch gerade hierin sein Nachtheil, denn man ist beim Passiren der verengten Stellen genöthigt, die Branchen durch Drehen an der*

Fig. 9.

Schraube sich wieder mehr zu nähern und nach dem Passiren der engeren Stelle sie wieder mehr aufzuschrauben. Dies ist der einzige wirklich vorhandene Nachtheil, welchen der dilatirende Tubus hat und dies hindert das *schnelle* Untersuchen. Zum genauen und detailirten Urethroskopiren sowie zu Demonstrationen ist etwas vorzüglicheres kaum denkbar.

Die ersten zweiblättrigen Specula für die Harnröhre wurden, glaube ich, von *Auspitz* gebraucht. Dieselben hatten indessen verschiedene Fehler, wodurch ihre practische Verwerthbarkeit sehr eingeschränkt wurde. Sie waren erstens zu schwach construirt, um den Druck der Harnröhre auszuhalten und wurden durch denselben beliebig zusammen gepresst, ferner klemmten sich Schleimhautfalten beim Herausnehmen zwischen den Branchen ein, drittens war die Oeffnung oben ausserordentlich klein. Diese Fehler sind bei meinem doppelbranchigen Tubus vermieden. Wie man aus der Zeichnung ersieht, wird die Erweiterung durch eine Schraube, welche an der Aussenwand des Trichters angebracht ist, bewirkt und ein etwaiges Zusammendrücken der Branchen durch zwei Querstreifen am oberen Ende verhindert. Die Möglichkeit des Einklemmens der Schleimhautfalten ist dadurch vermieden, dass die beiden Branchen *über* einander, *nicht auf* einander, greifen: jede sich einschiebende Schleimhautfalte wird auf diese Weise bei Seite gedrückt. Der doppelbranchige Tubus hat zusammengeschraubt daher keine kreisrunde Form. Er wird mit einem dazu geeigneten Obturator sehr leicht eingeführt; er misst 25 Fil. Charr. Man führt ihn bis zum Bulbusende ein, entfernt den Obturator und schraubt die Branchen auf, die besonders innerhalb des Bulbus besonders weit auseinander gespannt sein müssen, bis eine faltenlose Spannung der Harnröhrenwände erreicht ist.

Der Lichtträger wird gerade so befestigt wie bei dem geschlossenen runden Tubus; es braucht wol kaum hinzu gefügt zu werden, dass derselbe so angebracht und die Branchen so construirt sind, dass ein Verbrennen der benachbarten Schleimhautparthien nicht vorkommen kann.

Durch einige Veränderungen am Lichtträger habe ich denselben zur Beleuchtung und zugleich mit zur intraurethralen Behandlung geeignet gemacht.

Erstens kann derselbe zur *Galvanokaustik* verwendet werden.

Zu diesem Zwecke werden längere Platinschlingen verwandt als gewöhnlich und diese in der Mitte zu einer Spitze ausgezogen (Fig. 10). Die Spitze soll über den Rand des Lichtträgers etwa $^1/_2$ Centimeter hervorragen. Der Lichtträger ist für gewöhnlich so kurz, dass er nicht bis an die zu beleuchtende Schleimhaut gelangen kann. Will man galvanokaustisch behandeln, so ist ein etwas kürzerer Tubus, als gewöhnlich zu benutzen. Dadurch kommt das Licht mit der Schleimhaut in Berührung und erzeugt die gewünschten Brenneffecte.

Fig. 10.

Wenn man den Lichtträger nicht auf den am Tubus befindlichen Stift steckt, kann man das Licht an jede beliebige Stelle des sichtbaren Schleimhauttrichters bringen, und durch Zurückziehen des Lichtleiters hebt man sofort wieder die Möglichkeit, unbeabsichtigte galvanokaustische Effecte zu machen, auf. Man kann also jeden derartigen Eingriff genau abmessen und controliren.

Durch eine andere Abänderung wird das Electrourethroskop auch zur *intraurethralen Electrolyse* verwendbar gemacht. Der electrolytische Lichtträger wurde von mir vor 4 Jahren construirt und ist dessen Beschreibung damals nur in einer polytechnischen Zeitschrift veröffentlicht worden. Er wird seit dieser Zeit bereits von einzelnen Urologen benutzt.

Zu diesem Zwecke habe ich ausser den 3 schon vorhandenen, auch noch ein viertes metallnes Capillarrohr an dem Lichtleiter angebracht, in welchem der isolirte Draht einer zweiten galvanischen Leitung liegt. Am oberen Ende des Lichtleiters endet derselbe in einer Oese, welche zur Aufnahme einer bajonettartig gebogenen Platinnadel dient. Das vordere Ende des Poldrahtes ist ein Stift, an welchem die eine Polklemme des electrolytischen Stromes angebracht werden kann. Die Art und Weise der Anwendung wird noch genauer beschrieben. — Zur Vornahme der intraurethralen Electrolyse wird nach der Angabe von *Köllmann*-Leipzig jetzt vielfach auch eine *Sonde* ver-

wandt (Fig. 11). Ihr unteres Ende besteht aus Platin und ist entweder stumpf — für weitere *Morgagni*'sche Taschen — oder spitz für kleinere Drüsen oder Einstiche in das Gewebe selbst. Dieses *Kollmann*'sche Instrument empfiehlt sich dadurch, dass es bei einfacher Handhabung — die hauptsächlich darin besteht, dass man die Electrolyse unter Benutzung des gewöhnlichen Endoskops ausführen kann — im Preis ganz wesentlich billiger ist, als die früheren Instrumente.



Fig. 11.

Da ich in den letzten Jahren oft sehr vermisste, nicht auch schneidende und stechende Instrumente unter Leitung des Lichtes in die Harnröhre bringen zu können und von anderer Seite schon längere Zeit bei chronischer Gonorrhoe vielfach mit dem Schnitt behandelt wird, so habe ich in dem urethroskopischen Tubus eine Vorrichtung zur *Intraurethrotomie* angebracht und glaube damit der intraurethralen Behandlung ein wichtiges Hilfsmittel in die Hand gegeben zu haben.

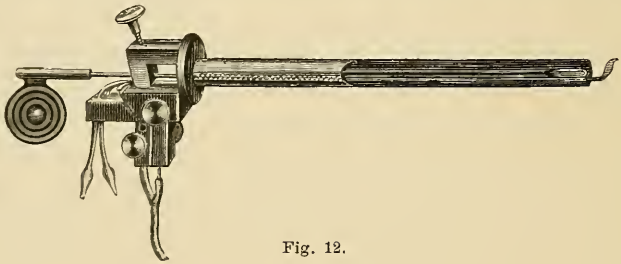

Fig. 12.

Die Art und Weise der Beleuchtung und die Form des Lichtträgers sind bei diesen Instrumenten dieselben, der Tubus ist jedoch etwas verändert. (Fig. 12.)

Als *Form des Tubus* kann entweder ein gewöhnlicher *runder metallner* von 25 — 31 Fil. Charr. oder der schon beschriebene *doppelbranchige dilatirende* benutzt werden. Als Führungsschiene für das Messer befindet sich an der Innenwand des Tubus ein kleines, längs geschlitztes, metallenes Rohr, noch nicht so hoch als der Lichtträger, so dass das Gesichtsfeld dadurch gar nicht eingeengt wird, namentlich geschieht dies auch deswegen nicht, weil der Lichtträger direct neben

der Messerschiene angebracht ist. Die Klinge des Messers ist an einem Stahlstäbchen befestigt, hat einen handlichen Griff und wird oben am Lichtträger eingeschoben. Die Feststellung des Messers wird durch eine Schraube bewirkt. Das Messer kann wie die Zeichnungen (Fig. 13 u. 14) zeigen, verschiedene Formen haben; dieselben sind ohngefähr alle gleich gut verwerthbar. Die Führungsstäbchen sollen so lang sein, dass die Klinge ohngefähr bis 2 Centimeter vor das Tubusende gebracht werden

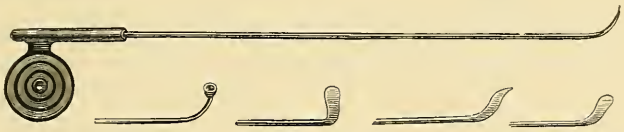

Fig. 13.

kann, sie ist voll um ihre Axe drehbar und in jeder Stellung festzuschrauben. *Man macht also seinen Schnitt mit einem vollkommen feststehenden Messer unter Controle des Lichtes, das dem Tageslichte an Helligkeit gleichkommt.* Als Griff dient gewissermassen der urethroskopische Tubus. Will man das Messer nicht benutzen, sondern zunächst nur untersuchen, so kann man es platt auf den Lichtträger auflegen, wo es für das Auge ganz verschwindet, oder man entfernt es ganz. Die bis jetzt von mir angewendeten Tuben zur Intra-Urethrotomie hatten die Nummern 25, 27, 29. — Der Gebrauch dieses intraurethralen Messers setzt unbedingt Vertrautheit mit der Endoskopie

Fig. 14.

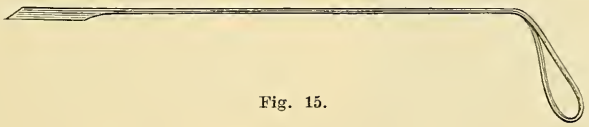

Fig. 15.

voraus. Ueber die Indicationen zu dem Gebrauche derselben vergleiche man meinen Aufsatz: *Verbesserungen des electro-endoskopischen Instrumentariums,* Vierteljahresschrift für Dermatologie und Syphilis 1892. Heft 1. — Ebendaselbst sind über die Anwendungsweise und die Indicationen der Electrolyse und Galvanokaustik specielle Vorschriften gegeben. Für die Fälle, wo es sich nur darum handelt, Drüsen zu spalten, eignen sich übrigens auch die von *Kollmann*-Leipzig angegebenen an langem dünnem Stiel befindlichen Messerchen (Fig. 15). Man sticht mit diesen entweder nur in die erkrankte Drüse ein, oder schneidet damit, indem man das Instrument zuerst einsticht und dann nach dem Bulbus zu weiter vorschiebt. Auch dies geschieht natürlich

alles unter gleichzeitiger Lichtbeleuchtung. Zum Ausspritzen der auf diese Weise incidierten Drüsen empfiehlt *Kollmann* in der Nachbehand-

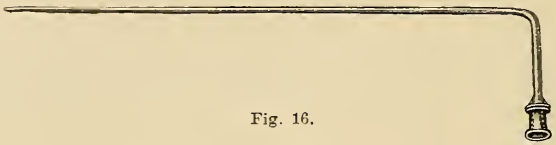

Fig. 16.

lung die von ihm angegebene Injektionskanüle (s. Fig. 16), die zu diesem Zweck mit einer beliebigen Pravazspritze armiert werden kann.

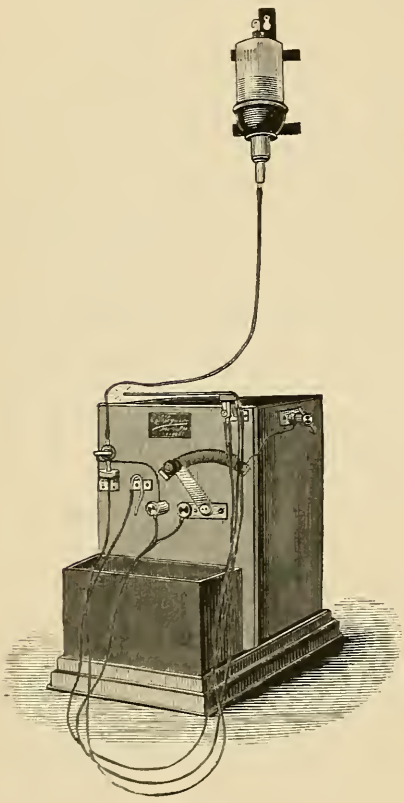

Fig. 17.

Bezüglich der *Lichtquelle* für die in Weissglühzustand zu versetzende und zu erhaltende Platindrahtschlinge ist folgendes zu sagen: da jetzt in jeder Beziehung *leistungsfähige Accumulatoren* zu haben sind, so ist die Verwendung derselben in Verbindung mit einem passenden Rheostaten stets am meisten zu empfehlen. Es ist in der Anschaffung und bis zu einem gewissen Grade auch in der Unterhaltung das billigste. Der Mechaniker *C. G. Heynemann in Leipzig*, der einzige, welcher jetzt Urethroskope baut, liefert einen einfachen kompletten Beleuchtungsapparat mit Accumulator (s. Fig. 17), der nach *Kollmann*'s Angabe zusammengestellt als ein sehr praktischer und dabei billiger Apparat empfohlen werden kann. Die nächste Abbildung (Fig. 18) zeigt denselben Apparat nur insofern geändert, als das Ganze in einem verschliessbaren Schrank untergebracht ist. Für Plätze, wo es keinerlei Gelegenheit geben sollte, sich den Accumulator sachgemäss laden zu lassen oder für Aerzte, die nicht gern von dritten Personen abhängig sind, eignen sich aber mehr die bisher benutzten Batterien, die sehr

leicht und bequem in Ordnung zu halten sind. In meinen früheren Schriften vor 5 Jahren habe ich noch eine grosse sechselementige Chromsäurebatterie empfohlen: es genügt aber vollständig auch eine

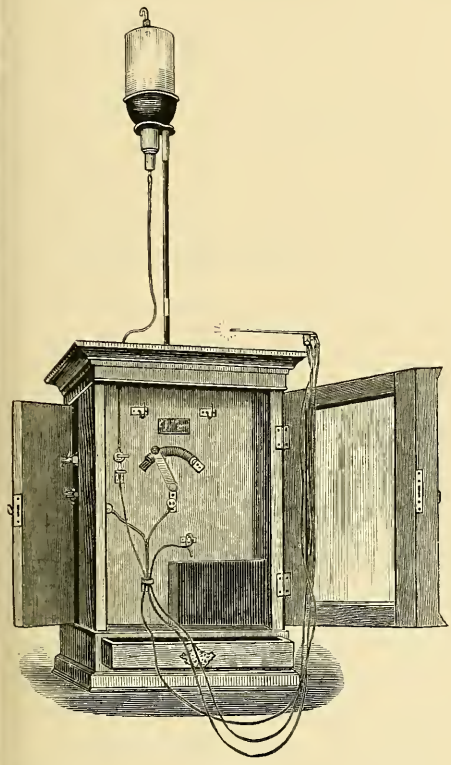

Fig. 18.

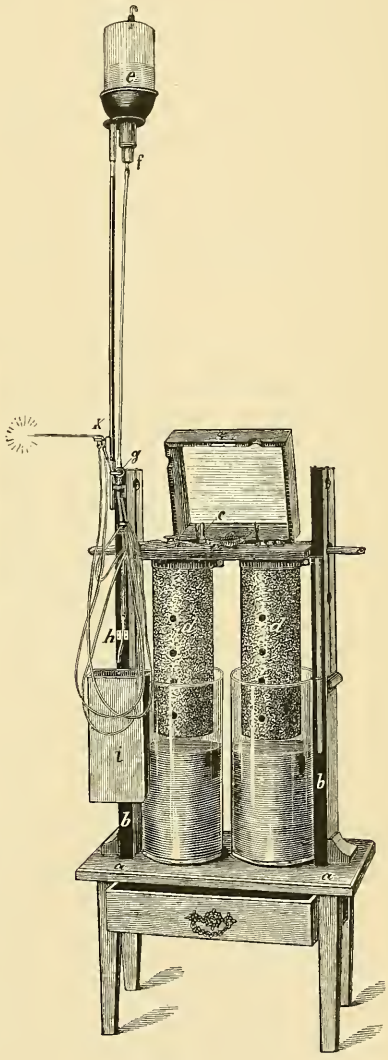

Fig. 19.

solche, die den dritten Theil so umfangreich ist. Diese von dem Mechaniker *C. G. Heynemann* in Leipzig gebauten, mit Rheostat, Wasserkühleinrichtung und Endoskop zu einem completten Untersuchungsapparat vereinigten zweielementigen Batterien (s. Fig. 19) haben sich im Laufe der letzten zwei Jahre allgemein gut bewährt.

Steht dem Untersucher eine electrische Centralleitung zur Verfügung, so ist der Gebrauch einer solchen unter Anwendung der nöthigen Cautelen — *Hirschwald*'scher Apparat — selbstverständlich ebenso zu empfehlen.

ZWEITES KAPITEL.

Gebrauchsregeln für das Electro-Urethroskop

und

die Technik der Untersuchung.

Der Gebrauch der Rheostaten, normale Beschaffenheit des Lichtes, schlechtes Functioniren desselben und Abhilfe. Cocaïnisiren der Harnröhre, Intoxicationsfälle. Beschaffenheit der Untersuchungstuben, Einführung derselben in die vordere und in die hintere Harnröhre bis in die Blase. Charnierobturator, Aufbewahrung der Tuben, Reinigung der Schleimhaut während der Untersuchung, Beobachtung der gehörigen Lichtintensität. Wie hat man den Tubus bei Untersuchung der vorderen und hinteren Harnröhre zu halten? Die lege artis ausgeführte Urethroskopie darf nie reizend oder schädigend einwirken.

In Bezug auf die Anwendung des Electro-Urethroskopes, der Wasserkühlung und der Lichtquelle sind folgende Gebrauchsregeln empfehlenswerth.

Ehe man die Batterie durch Heben in Thätigkeit setzt oder Licht vom Accumulator giebt, hat man sich stets davon zu überzeugen, dass das Wasser im Lichtleiter circulirt. Alsdann beginnt man den Widerstand in dem mit der Batterie verbundenen Rheostaten auszuschalten, ohne welchen man nicht arbeiten kann. Es hat dies langsam zu geschehen, bis man den allmälig eintretenden Weissglühzustand der Platinschlinge erreicht hat. Bei einer in gutem Zustande befindlichen Lichtquelle kann sich das Licht stundenlang in derselben gebrauchsfähigen Stärke erhalten. — Nach Beendigung der Urethroskopie dreht man zuerst den Rheostaten zurück, was ja beim Accumulator genügt oder man setzt darnach auch noch die Batterie ausser Thätigkeit; schliesslich wird der Wasserhahn am Hydrophorapparat zugedreht. — Für ein bequemes Arbeiten kommt viel auf penible und saubere Her-

stellung der Platinlichter an. Die beiden Enden dürfen nicht in den Lichtlöchern hin und her wackeln, sie müssen vielmehr fest darin stecken; andererseits müssen sie sich auch mit der Pincette herausheben lassen. *Es muss mit einem Worte eine stromsichere Verbindung mit dem Instrument vorhanden sein.* Ist dies nicht der Fall, so flackert das Licht, verlischt oder brennt plötzlich durch. Dieselben Erscheinungen können auch durch andere Leitungsstörungen bedingt sein, die dann an der Verbindung des Stromes mit der Batterie oder in der Isolirung im Instrument gesucht werden müssen. Das kommt aber ausserordentlich selten vor. — Ist bei schlecht funktionirendem Lichte nichts an der Leitung oder am Instrument sichtbar beschädigt, so wird man den Fehler an der Batterie oder der Verbindung derselben mit dem Urethroskop zu suchen haben.

Die am häufigsten vorkommende Ursache einer etwa eintretenden Dunkelheit ist das Durchbrennen des Platindrahtes bei Gebrauch eines zu starken Stromes. Man hat in diesem Falle zunächst den Rheostaten etwas zurückzudrehen, wodurch man den Strom schwächt; dann hält man mit der Pincette vorsichtig die beiden Enden des geschmolzenen Drahtes an einander und lässt den Strom, welcher jetzt das Licht nur rothglühend macht, durchgehen. Ist dies mehrere Sekunden geschehen, so sind die beiden Enden wieder zusammen geschmolzen und man kann die Beleuchtung weiter fortsetzen. Man muss jedoch die beiden auseinander geschmolzenen Enden möglichst an den Querschnitt, nicht über einander zu bringen suchen, da man sonst das Licht durch den übereinander liegenden Theil kürzt und es dadurch natürlich an Leuchtkraft einbüsst.

Vor Beginn der Untersuchung lässt man den Kranken uriniren, sollte man es ausnahmsweise mit stark secernirenden Entzündungen zu thun haben, so empfiehlt sich nach dem Urinirakt eine Durchspülung der Harnröhre mit Borsäurelösung.

Es ist stets räthlich, namentlich bei empfindlichen Patienten und sobald der Untersuchende nicht sehr routinirt ist, die Harnröhre zu cocainisiren. Dies geschieht durch Einspritzen von 1—2 Gramm einer 3%—10% Lösung, wozu man entweder die von *Kollmann* eingeführte 2 Gramm haltige Spritze (s. Fig. 20) oder auch eine gewöhnliche Tripperspritze benützt; nur muss man verschiedene abnehmbare Ansätze zu derselben haben, welche nach dem Gebrauche erst gehörig desinficirt und dann constant in Borsäurelösung aufbewahrt werden müssen. Das eingespritzte Cocaïn hält

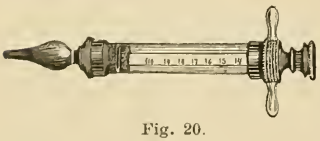

Fig. 20.

der Patient durch Zudrücken des Orific. ext. im Harnrohre fest und befördert durch leichtes Verreiben mit den Fingern längs der Harnröhre während 5 Minuten die Wirkung desselben auf die Schleimhaut. Auch am Orific. selbst ist das Reiben besser nicht zu vergessen, da gerade dieses den engsten und empfindlichsten Theil der Harnröhre darstellt. Wird alles dies richtig ausgeführt, so ist auch die vorher empfindlichste Schleimhaut empfindungslos. Da die urethroskopischen Untersuchungen sich vor allem mit der vorderen Harnröhre beschäftigen, so kommt man auch nicht so oft in die Lage, die hintere Harnröhre anästhetisch machen zu müssen. Es geschieht dies entweder dadurch, dass man bei durchlässiger Bulbusmuskulatur das eingespritzte Cocaïn systematisch hinter den Schliessmuskel streichen lässt, oder man benutzt dazu einen Injector für die hintere Harnröhre und spritzt durch denselbon direct an Ort und Stelle die Lösung ein. Es empfiehlt sich, dazu *stärkere Lösungen,* 25—40 $^0/_0$ige, zu benutzen, da die urethroskopischen Untersuchungen dieser Parthien *an sich* mit mehr Unbequemlichkeiten für den Patienten verbunden sind. Ein Verreiben der eingespritzten Lösung an dieser Stelle ist natürlich unmöglich.

Es sind aus Amerika zwei tödtliche Fälle von Cocaïnintoxication nach Einspritzen geringer Mengen einer 5 $^0/_0$ Lösung in die Harnröhre berichtet worden. Ueber die Zuverlässigkeit dieser Beobachtungen lässt sich ein Urtheil nicht fällen; jedenfalls sind es ausserordentliche Seltenheiten, da weitere ähnliche Fälle bis jetzt nicht bekannt geworden sind. — Indessen möchte ich hier nicht unterlassen darauf aufmerksam zu machen, dass das Cocaïnisiren der Harnröhre subjectiv ganz verschieden vertragen wird. Zunächst einmal genügt bei dem einen nicht sehr empfindlichen Individuum eine viel schwächere Lösung als bei einem andern, ich habe z. B. jetzt eine 3 $^0/_0$ und eine 10 $^0/_0$ Lösung zum Gebrauche vorräthig, nehme dieselbe je nach Bedarf oder mische dieselbe auch gleich in der Spritze. Selbstverständlich wird man stets die Lösung in Gebrauch nehmen, welche zur Anästhesirung gerade genügt. Dass in der vorderen Harnröhre eine 10 $^0/_0$ Lösung ihre Dienste versagt, scheint nicht vorzukommen, wo der Patient trotzdem Empfindung hat, liegt es stets an ungenügendem Verreiben oder anderen dabei vorgekommenen Fehlern.

Die Nachwirkungen von dem Cocaïn auf die Harnröhre sind ebenfalls verschieden; die stärkste lokale kann derartig sein, dass der betreffende Patient 1 — 1 $^1/_2$ Tag ein Taubheitsgefühl im ganzen Gliede behält, in den meisten Fällen hebt sich dasselbe aber nach $^1/_4$ Stunde bis spätestens nach mehreren Stunden. Entschieden kommen auch, wenn schon sehr selten, Allgemeinwirkungen nach Anwendung stärkerer

Lösungen zu Stande, Ohnmachts- und Schwächeerscheinungen, schneller oder retardirter Puls. Früher glaubte ich dieselben immer auf den Choc der gerade nachfolgenden Dilatation oder der Untersuchung als solcher u. s. w. schieben zu müssen, bis mich ein Herr College, den ich schon vielfach cocaïnisirt hatte, bei erstmaligem Gebrauch einer 10% Lösung darauf aufmerksam machte. Er verglich das in ohngefähr 30 Minuten vorübergehende Gefühl mit dem einer acuten Nicotinvergiftung, wenn man eine zu schwere Cigarre geraucht hat. Ebenso hört man über Mattigkeit und Schwäche in den Beinen oder Kopfschmerzen hie und da klagen. Alles in allem sind diese Erscheinungen Seltenheiten; sie werden noch lange nicht 1% unter allen cocaïnisirten Personen betreffen und man soll sich nie von der Anwendung des Mittels abhalten lassen, wenn man es irgendwie für nöthig befindet. In den Fällen, wo wirklich *lästige* Nebenwirkungen daraus entstehen — die *gefährlichen* sind wohl kaum in unserer Anwendungsweise als verbürgt angesehen — lässt man dann natürlich das Cocaïn fort. — Die Vornahme der Endoskopie wird deswegen auch nicht verweigert werden.

Es könnte befremdlich erscheinen, warum das Cocaïnisiren der Harnröhre bei der Urethroskopie so allgemein angerathen wird, während man bei Vornahme der Cystoskopie, einem scheinbar viel energischeren Eingriff, oft kein Cocaïn nöthig hat. Es erklärt sich dies dadurch, dass man bei der Cystoskopie gewöhnlich nur einmal rasch mit dem glatten Instrument die Harnröhre passirt und die Blasenwände selbst mit dem Cystoskop fast nicht berührt. Bei Vornahme der Urethroskopie hat man es mit einer von Natur aus schon viel empfindlicheren und fast immer in erkranktem Zustande befindlichen engen Röhre zu thun, die man durch Austupfen mit Wattetampons und durch zahlreiche andere, theilweise zur Therapie gehörende Manipulationen berühren muss. Natürlich gehört die Cocaïnisirung der Harnröhre ja auch nicht zu den Nothwendigkeiten, sondern nur zu den Annehmlichkeiten für Arzt und Patient und sie erscheint durch Humanität und Klugheit in gleichem Maasse geboten.

Wie schon erwähnt, besteht der Tubus am besten aus dünn ausgezogenem Silber, damit die lichte Weite möglichst gross ist. — Untersuchungen mit Tuben unter Fil. Charr. 23 sind so gut wie resultatlos und man unterlässt dieselben am besten ganz, da der Ueberblick über die Schleimhaut zu gering ist. Man beginnt die Untersuchung am besten mit diesem Tubus 23, geht dann aber gleich bei der ersten Sitzung schrittweise höher und soll zuletzt stets den möglichst stärksten Tubus in das Orific. ext. einzubringen suchen, denn

auch die von Natur anscheinend enge Harnröhrenmündung ist sehr elastisch und bereitet der Einführung des *mit gut eingepasstem Obturator versehenen Tubus* nur selten Schwierigkeiten. Natürlich hängt hierbei auch viel von der Uebung ab. Gewöhnlich empfehle und verwende ich zum Einfetten des Tubus 10—20% Borglycerin. — Eine bei weitem grössere Schmiegsamkeit der Schleimhaut erreicht man durch Einreiben des Orific. ext. mit Borglyceridlanolin oder Borvaseline. Geht also bei genügend weitem Orific. der Tubus trotzdem nur schwer hindurch, so soll man zunächst zu den eben erwähnten Mitteln greifen. Dies ist eine wesentliche Hilfe und genügt zumeist. Ist die Introduction aber dann immer noch unmöglich, so ist der Eingang durch Stricturen oder chronische Entzündungen innerhalb der Glans pathologisch verengt. Dies ist in den Fällen, wo es sich um Unwegsamkeit des Orificium handelt, zumeist der Grund und nur selten handelt es sich um von Natur abnorm enge Eingänge cf. darüber 1. Kapitel. Man wartet alsdann mit der Untersuchung bis die enge Stelle durch Erweiterungen passirbar geworden ist und sieht später immer noch zeitig genug, inwieweit die Erkrankung abgeheilt ist. *Gewalt soll bei der Einführung nie angewendet werden.* Die blutige Erweiterung des Orificium zum Zwecke der Urethroskopie habe ich in der letzten Zeit selten geübt. Sie wird jedoch von *Kollmann*-Leipzig dann ausgeführt und empfohlen, wenn es erforderlich ist, trotz engen Orificiums durch Untersuchung mit stärkeren Tuben eine sofortige, ganz sichere endoskopische Diagnose zu stellen. Er schlitzt in solchen Fällen durch ein in die fossa navicularis eingeführtes kleines Messer die dem frenulum zugewandte Parthie ein wenig auf. Es macht dies unter der gewöhnlichen Cocaïnanästhesie keine Enpfindung und nur eine verschwindend geringe Blutung.

Es empfiehlt sich die Harnröhre in *zwei Abschnitten* zu untersuchen und zwar vom hinteren Bulbusende bis zum Orific. extern. und vom Orific. intern. urethrae bis vor den Bulbus. Bei beiden Untersuchungen wird derselbe kurze Tubus — 15 cm lang — gebraucht; für den vorderen Theil wird er mit dem gewöhnlichen Obturator armirt, für den hinteren Theil mit einem *von mir angegebenen Charnier-Obturator* (Fig. 21), welcher zur bequemen Passirung der hinteren Harnröhrenbiegung bei der Einführung sehr gute Dienste leistet. Obschon vielfach auch der mit geradem Obturator versehene Tubus bis zum Orificium intern. eingeführt werden kann, so ist es doch besser den gebogenen zu nehmen. Man hat es nämlich oft mit recht empfindlichen hinteren Harnröhrenparthien zu thun, die man so schonend als möglich behandeln soll. Auch der Geübteste wird zweifelsohne mit dem

Charnierobturator dies am ehesten bewerkstelligen. Der mit demselben versehene Tubus wird bis in die Blase eingeführt, woselbst man die Schraube löst und den Obturator leicht entfernt.

Fig. 21.

Die Untersuchung muss man stets so vornehmen, dass man *beim Herausziehen des Tubus inspicirt.* — Man führt also bei der vorderen Harnröhre bis zum Ende des Bulbus resp. bis zum Uebergang der vorderen Harnröhre in die hintere ein und endoskopirt bis zum Orific. extern., während man bei Untersuchung der hinteren Harnröhre am Orific. intern. beginnt und am hinteren Ende des Bulbus schliesst, resp. auch gleich bis zum Orific. extern. geht.

Vor dem Einführen des Tubus wird das Cocaïn so gut wie möglich durch Verstreichen längs der Harnröhre nach vorn zu entfernt. — Nach dem Gebrauche haben die Tuben stets bis zur Wiederbenutzung in einer desinficirenden Flüssigkeit zu liegen. Ich ziehe immer noch Carbolsäurelösung vor, die natürlich vor dem Gebrauche sorgfältig abzuspülen ist.

Nach der Einführung wird zuerst die Harnröhre mittelst Wattetampons von den fast stets noch darin vorhandenen Ueberbleibseln des injicirten Cocaïns und Glycerins, sowie von etwaigen zurückgebliebenen Secretresten sorgfältig gereinigt. Dies ist unbedingt nöthig, da im anderen Falle durch Berührung mit dem Lichte feine Rauchwölkchen entstehen können, durch welche das Gesichtsfeld getrübt wird. — Ueberhaupt muss die Schleimhaut durchaus frei von jederlei Auflagerung und vollkommen rein sein, da man sonst unklare Bilder bekommt. *Es ist dies als eine der wichtigsten Regeln beim Urethroskopiren wohl zu beachten, denn die Details des vorliegenden Schleimhautstückes werden sofort durch daraufliegende Substanzen verdeckt.*

Wenn man die hintere Harnröhre vom Orific. intern. an untersucht, so geschieht es sehr häufig, dass noch ein Rest Urin aus der Blase tritt; sobald derselbe sorgfältig aus dem Tubus ausgewischt wird, liegt für das Gelingen der Untersuchung alsdann kein Hinderungsgrund mehr vor. Hat man durch irgend welchen Umstand an einer Stelle eine stärkere Blutung, so unterlässt man dort am besten die Endoskopirung ganz und bescheidet sich mit dem Ansehen des übrigen Theils, da die Blutung die Diagnose trüben würde.

Wichtig ist fernerhin auch die Beurtheilung der *gehörigen Lichtintensität.* Dies lernt sich indessen sehr bald, denn der aufmerksame Beobachter wird sofort die mangelnde Lichtstärke an dem röthlichen Scheine der Beleuchtung bemerken. *Das Licht selbst jedoch darf dem Auge des Endoskopirenden absolut nicht sichtbar werden.* Ist dies der Fall, so steht es zu weit vor und ist dasselbe dann am einfachsten gleich mit einem Druck des Daumens an die Lichtplatte anzudrücken; natürlich ist vorher durch Drehen am Rheostaten das Licht auszulöschen. — Anderseits kann aber auch der Fall eintreten, dass das Licht zu scharf an der Lichtplatte anliegt, wodurch ebenfalls ungenügende Lichtstärke bedingt ist. Dann fährt man vorsichtig mit einem schmalen Messerchen oder einem Stück Papier hinter das Licht, um den Contact mit der Lichtplatte zu beseitigen. Dies genügt alsdann, um dem Lichte sofort die nöthige Stärke zu geben.

Bei der Frage: *Wie hat man den Tubus zur Achse der Harnröhre zu halten, um schnell den besten Ueberblick zu bekommen?* hat man sich nach folgenden Erwägungen zu richten.

Bei *Untersuchung der hinteren Harnröhre* erinnere man sich zunächst, dass dieselbe und die ihre Lage fixirenden Gewebe durch ihren gebogenen Verlauf dem starren, geraden Tubusrohr einen ganz anderen Widerstand entgegensetzt als die pars cavernosa.

In der *vorderen Harnröhre* liegen die Verhältnisse etwas anders. Ihre Weite ist einerseits individuell sehr verschieden, andererseits aber auch häufig durch entzündliche Vorgänge verengt. Der zur Untersuchung benutzte Tubus soll eigentlich immer so weit sein, dass er die natürliche Längsfaltung der pars cavernosa ausgleicht und dieselbe als ein ganz glattes Rohr sehen lässt. Dann erst kann man das ganze Lumen mit einem Male übersehen. Dies ist, wie schon erwähnt, nicht immer möglich, da die Beschaffenheit des Orific. ext. das Einbringen solch hoher Nummern nicht immer gestattet.

Von Seite eines schweizerischen Specialarztes, *Dr. Burkhardt* in Basel, wird zwar neuerdings die rücksichtsloseste blutige Erweiterung des Orific. ext. als eine conditio sine qua non eines zu heilenden chronischen Harnröhrenleidens behufs Einführung von sehr starken Metallsonden gefordert. Ich habe früher ähnliche Ansichten gehabt, halte es aber schon seit einer Reihe von Jahren für überflüssig, in vielen Fällen für unerlaubt; ganz abgesehen davon, dass das Einbringen solcher enorm starker Sonden durch den Gebrauch meiner Dilatatorien vollkommen überflüssig geworden ist. — Von den berechtigten Gründen, die *Kollmann* bewegen, von der blutigen Erweiterung des Orificiums

hie und da zu diagnostischen Zwecken Gebrauch zu machen, wurde bereits weiter oben gesprochen.

Man soll jedenfalls zunächst den Tubus in der Achse der Harnröhre halten, dabei wird man den besten Ueberblick bekommen; hat man in einer sehr weiten Harnröhre einen verhältnissmässig engen Tubus, so stellt man den letzteren mehr oder weniger schräg und gleicht damit die Faltung aus, oder man schiebt den Tubus wieder etwas nach dem Bulbus zu, wodurch sich in der Regel die betreffende Schleimhaustelle stark hervorwölbt und eine besonders genaue Inspection ermöglicht.

Der Urethroskopie wird von Leuten, welche sie nie oder nicht richtig geübt haben, zweierlei zum Vorwurf gemacht. Erstens soll sie überflüssig sein und zweitens soll sie unnötig reizen. — Dass Untersuchungen mit dem Urethroskop überflüssig sind, wird ein Arzt beim heutigen Stand der Wissenschaft jedenfalls nicht ernstlich erklären wollen. Es könnte sich also höchstens darum handeln, dass die ganzen Methoden nichts leisten; der Leser der folgenden Kapitel wird am besten beurtheilen können, ob dies bei der Electro-Urethroskopie der Fall ist oder nicht. — Ich möchte nur hier den Vorwurf zurückweisen, dass die Einführung des urethroskopischen Tubus, auch der starken Nummern, sobald lege artis verfahren wird, reizen soll. Es ist jedem beschäftigten urologischen Specialarzt bekannt, wieviel mit dem Katheter gesündigt wird; zu umgehen sind solche Fälle vom Anfänger nicht immer. Der Strebsame wird aber wenig Misserfolge zu verzeichnen haben; der wirklich Ungeschickte sollte überhaupt jeden Versuch lassen; der gewandte ausgebildete Urolog wird aber sorgfältig und gewissenhaft seine Kunst ausüben und das „nil nocere“ zu seinem ersten Grundsatz machen. Dies gilt aber nicht allein von den Untersuchungen in der Harnröhre und Blase, von dieser allerdings vornehmlich, sondern auch von solchen instrumentellen und manuellen aller anderen Organe. Dass die urologische Specialität betreffs der instrumentellen physikalisch-diagnostischen Technik eine der schwierigsten ist, wird gewiss nicht mit Unrecht behauptet.

DRITTES KAPITEL.

Endoskopie der normalen Harnröhre

vom

Orificium externum bis zum Bulbusende.

Individuell verschiedene Beschaffenheit der Harnröhrenschleimhaut: anämische, mittelmässig blutreiche und sehr blutreiche. Beschaffenheit des Orific. urethr. extern.. *Guérin*'sche Klappe, blutige Erweiterung des Orific. ext. — Die Längsfaltung in ihrer verschiedenen Beschaffenheit, urethroskopischer Trichter und dessen Gestaltung in den einzelnen Abschnitten der Harnröhre und an verschiedenen Individuen. Die normale Längsstreifung. Capillarnetze. Eine eigenthümliche Form normaler Schleimhautbeschaffenheit. Glanz der normalen Schleimhaut. Die Mündungen der *Morgagni*'schen Krypten. Der Uebergang der vorderen Harnröhre in die hintere. Jede Harnröhrenschleimhaut hat gewissermassen ihr individuelles Gepräge, weite und enge Harnröhren. Querfaltungen anstatt der Längsfalten. Die Häufigkeit der Erkrankungen der vorderen Harnröhre gegen die des hinteren Abschnittes.

Hierzu die am Ende des Kapitels befindliche bunte Tafel I.

Für die Beurtheilung der krankhaften Veränderungen der Harnröhrenschleimhaut ist die Kenntniss des Aussehens der normalen Harnröhre durchaus nothwendig. Der Lernende soll auch dann, vorausgesetzt dass es die Verhältnisse gestatten, urethroskopiren, wenn er besondere Abnormitäten zu finden nicht erwarten kann. Hat man über etwas Material zu verfügen, so laufen schon an und für sich eine Anzahl fast normaler Schleimhautbilder mit unter und ausserdem giebt es auch bei pathologisch veränderter Mucosa noch genug gesunde Parthien in derselben. Schliesslich hat man also auch bei kleinerem Material Gelegenheit normale Schleimhaut zu sehen und an ihr den Unterschied von der krankhaft afficirten kennen zu lernen.

Die Beschaffenheit der normalen Harnröhrenschleimhaut ist individuell ausserordentlich verschieden. Es ist dies eine für die Lehre der urologischen Erkrankungen sehr wichtige Thatsache. welche bis jetzt noch nicht in der nöthigen Weise erörtert und klargestellt worden ist.

Im *allgemeinen* richtet sich die Beschaffenheit der Harnröhrenschleimhaut nach dem Bau des Penis. Ein kleines, zartgebautes, männliches Glied wird eine entsprechend zarte Schleimhaut haben und umgekehrt ein derbes, fleischiges Organ hat eine stärker construirte Mucosa. Der Maassstab für diese individuelle Beschaffenheit findet sich nicht im mehr oder weniger kräftigen Körperbau ausgeprägt; es können also kräftige Personen in diesem Punkte vernachlässigt, schwächer gebaute bevorzugt erscheinen. Bis zu einem gewissen Grade richten sich die vitalen Eigenschaften der Harnröhrenmucosa nach dem Bau der anderen mit Schleimhaut versehenen Organe.

Auch finden sich bei Leuten mit schlecht ausgebildeter kleiner Glans und angeborenen Verwachsungen des inneren Vorhautblattes mit der Eichel besonders häufig leicht lädirbare und dünne Schleimhäute, ebenso bei Individuen mit phtisischem Habitus.

Das erste, was bei der Endoskopie in die Augen fällt, ist die *Farbe* der Schleimhaut. Diese richtet sich, wie bei anderen Schleimhäuten, nach dem Blutgehalt und wir können dementsprechend eine normal *„anämische,“ „mittelmässig blutreiche“* und *„sehr blutreiche Schleimhaut“* unterscheiden. Es entspricht dies den Färbungen: *blassrosa, mattfleischroth* und *hochroth.* Die normale Färbung wird verändert, wenn der Tubus auf die Harnröhrenwandung drückt; dabei wird das Blut aus der Schleimhaut an den Tubusrändern verdrängt und dieselben erscheinen blass. Diese künstliche Farbenveränderung wird auch von dem ungeübteren Endoskopiker sehr bald als solche erkannt. Tritt dieser Fall bei einer normalen Harnröhre ein, so kann es entweder daran liegen, dass der Tubus für die betreffende Harnröhre zu stark ist, oder dass derselbe schräg und wandständig gehalten wird. Man muss *dieses Vorkommniss der Farbenveränderung durch Tubusdruck übrigens genau beurtheilen lernen,* da die krankhaften, durch Infiltrationen innerhalb des Mucosagewebes hervorgerufenen Veränderungen des Colorits sehr häufig sind und von diesen Artefacten selbstverständlich unterschieden werden müssen.

Durch das Cocaïnisiren erscheint jede Schleimhaut etwas anämischer als sie eigentlich ist. Es ist dies nicht immer in gleichem Maasse der Fall, sondern richtet sich nach dem individuellen Einfluss des Cocaïns auf den Gefässtonus. Ein irgendwie störender Einfluss auf die Beurtheilung der endoskopischen Bilder wird dadurch nicht bewirkt.

Die Harnröhre ist nicht nur individuell, sondern bekanntlich auch in ihrem Verlaufe überhaupt verschieden weit und wird schon aus diesem Grunde verschiedene endoskopische Bilder darbieten. Ihre engste Stelle ist das Orificium urethrae externum. Dasselbe ist ein mehr oder weniger elastischer Ring, welcher sich, wenn man es mit mittelweiten und engen Orificien zu thun hat, straff um den Tubus schliesst. Gewöhnlich ist dieser Ring sehr kurz und bietet dem einmal eingedrungenen Instrument keinerlei Hinderniss. Hinter demselben erweitert sich die Harnröhre bekanntlich sofort zur fossa navicularis. Nach dieser kann man urethroskopisch eine besonders ausgeprägt enge Stelle finden, welche sogar hie und da dem eingeführten Tubus ein zunächst unüberwindliches Hinderniss entgegensetzt. Dieser seltene Fall ist bedingt durch die besonders starke Ausbildung der sogenannten *Guérin*'schen Klappe, — valvula fossae navicularis Guérin — eine sonst zumeist verstreichbare Duplikatur der Schleimhaut am hinteren Ende der fossa navicularis, 12—15 Millimeter von der Mündung entfernt. Wie gesagt, ist dieses Vorkommniss aber ziemlich selten; schwächere, bei dem Einführen des Tubus nicht bemerkbare Grade sind dagegen durchaus gewöhnlich. Auch *Jarjavay* fand sie beständig; bei 70 Leichen vermisste er das Vorhandensein der Klappe nur 11 Mal. Mit später zu erwähnenden krankhaften Verengerungen der Harnröhre innerhalb der Eichel darf diese enge Stelle natürlich nicht verwechselt werden und wurde sie dieserhalb schon hier erwähnt. In der Hauptsache gelingt es, solche enge Harnröhreneingänge durch einmalige Anwendung des Dilatatoriums unblutig für die Einführung des Tubus passirbar zu machen. Wo die Zeit zur Feststellung der Diagnose drängt, ist jedoch die von *Kollmann* empfohlene blutige Erweiterung behufs Einführung stärkerer Tuben gewiss ebenfalls berechtigt. Das endoskopische Aussehen solcher enger Stellen ist in Farbe und Structur kaum von der umgebenden Schleimhaut zu unterscheiden und nur das Hervorspringen einer rundlichen Leiste in den Tubus belehrt über das Vorkommniss. — Die Schleimhaut innerhalb der Glans präsentirt sich als eine der Farbe der übrigen Schleimhaut angepasste, glatte Auskleidung der Wände, sie ist stets bedeutend blässer als die übrige Schleimhaut, was sich schon durch die papillen- und gefässarme Unterlage erklärt.

Noch vor dem Sulcus coronarius beginnt die Schleimhaut lebhafte Färbung und erhabenere Structur zu zeigen, bald erkennt man dann auch die mehr oder weniger stark ausgeprägte *Längsfaltung*, welche hinterwärts bis zum Bulbusende reicht. Urethroskopisch präsentirt sich die Längsfaltung als radiäre Faltung, da sich dieselbe durch Ein-

führung des Tubus mehr oder weniger senkrecht zur Längsachse der Harnröhre anordnet. Die Längsfaltung ist eine natürliche Nothwendigkeit, weil die enorme Ausdehnung, welche der Penis bei der Erection, der Emissio seminis und auch zum Theil bei der Harnentleerung erleidet, eine reichlich vorhandene Schleimhaut fordert. Aehnliche anatomische Verhältnisse finden sich bei dem Oesophagus und einigen Darmparthieen. *Die mehr oder weniger reichlich vorhandene Faltung steht in geradem Verhältniss zur natürlichen Weite der Harnröhre und zum Bau des Gliedes überhaupt*, d. h. also: je grösser die natürliche Weite der Harnröhre und je umfangreicher das Glied, desto reichlicher ist natürliche Faltung der Schleimhaut vorhanden.

Beim ersten Blick in das Endoskop sieht der Anfänger nichts als einen mehr oder weniger lebhaft gefärbten Schleimhautfleck. Er erkennt dann zweitens, dass dieser einen *Trichter* bildet und unterscheidet die *Wandungen* und den *mittleren Abschluss* des Trichters, das was man die *Centralfigur* nennt. Dieselbe ist in den Stellen der pars cavernosa, wo die natürliche Längsfaltung sich vorfindet, ein mehr oder weniger zu einem Grübchen geschlossener querer Spalt, innerhalb der Eichel eine vertical gefaltete rundliche bis ovale kleine Oeffnung. Im Bulbus, namentlich am Ende desselben und beim Uebergang in die pars membranacea, verändert sich das urethroskopische Bild insofern, als die untere Hälfte des Trichters sich immer mehr hervorwölbt und schliesslich nur einen kleinen Bruchtheil der oberen Hälfte des Trichters mit einigen straff angezogenen Falten übrig lässt. Am mittleren Abschluss des Trichters d. i. der Centralfigur taxirt man die Beschaffenheit der natürlichen Faltung am besten. Am oberen Rande desselben ist sie in der Hauptsache durch den Tubus verstrichen. Ist der Tubus für die betreffende Harnröhre gerade passend, so erscheint die Faltung erst kurz vor dem Trichterabschluss d. i. vor der Centralfigur. — Der von relativ zu geringem Umfang wird die Faltung gar nicht verstreichen, sondern dieselbe im eigentlichen Trichter erkennen lassen. Eine natürlich enge Harnröhre aber, oder eine pathologisch verengte, lässt entweder gar keine oder nur am Trichterabschluss eine minimale Faltenordnung erkennen. Je nach der Circumferenz und den sonstigen individuellen Beschaffenheiten der Schleimhaut, ist die Quantität und Qualität der Falten schwankend; bald sieht man einzelne, 2—3, grössere, bald 6—8 oder noch mehr kleinere. — Jede Harnröhre, kann man sagen, hat in dieser Beziehung individuelles Gepräge. Diese natürliche Faltung ist an der normalen Harnröhre sorgfältig zu studiren, denn sie ändert sich bei in der Schleimhaut vorhandenen Erkrankungen sogleich.

Wie schon erwähnt, soll sich am oberen Rand des Trichters die Schleimhaut glatt ausbreiten und dort kann man ihre eigentliche Beschaffenheit am besten taxiren. An der ausgeglätteten Mucosa sieht man auch, dass sie in vielen Fällen in der pars cavernosa, soweit die Längsfaltung reicht, eine *Längsstreifung* mehr oder weniger deutlich besitzt. Warum diese das eine Mal mehr, das andere Mal weniger sichtbar ist, kann ich jetzt nicht erörtern. Aus vorher bereits erwähnten Gründen erscheint endoskopisch diese Längsstreifung radiär angeordnet. Sie hat im allgemeinen als Zeichen einer von Infiltrationen freien Mucosa zu gelten. Ihr Aussehen richtet sich nach der Färbung der Schleimhaut überhaupt. Bei *anämischer Beschaffenheit* derselben besteht sie aus rosaen Längsstreifen mit einem *leicht grauröthlichen Untergrund* und bei *mittelstarker Blutfülle aus matt fleischrothen Längsstreifen mit blassgelblichem Untergrund; bei sehr stark ausgeprägter Blutfülle ist der Grundton aber deutlich gelblich mit hochrother Längsstreifung.*

In vielen Fällen findet man die Oberfläche der Mucosa mit schön ausgeprägten Blutgefässnetzen an einzelnen Stellen überzogen, man erkennt dabei deutlich jede einzelne Ramification derselben. *Bei anämischer Schleimhaut sind diese Capillarnetze seltener und weniger zahlreich, bei mittelstarker und hyperämischer Beschaffenheit* entsprechend *häufiger, mehr verästelt und sehr blutreich.*

Es giebt auch noch eine *eigenthümliche Form von normaler Schleimhautbeschaffenheit,* welche nicht in den eben beschriebenen Rahmen passt. Dabei fehlt jede Längsfaltung und Streifung, so dass sie als ein glattes Rohr erscheint. Ein gewisses speckiges Aussehen derselben zwingt ausserdem an bestimmte später ausführlich beschriebene Krankheitsbilder zu denken. Nur die vollkommen gleichmässige Beschaffenheit der ganzen Oberfläche vom Bulbusende bis zum Orificium extern. und die normalen Drüsen müssen sofort den Gedanken an die Hand geben, dass man es hier mit keiner kranken, sondern natürlichen Beschaffenheit zu thun hat, wenn dieselbe auch in vielen Punkten von der normalen bisher beschriebenen abweicht. Mit Vorliebe, vielleicht auch immer ist diese eigenthümliche Beschaffenheit an anämische und Schleimhäute mit mittlerem Blutgehalt gebunden. Die Färbung derselben ist demnach blassrosa, öfters mit einem gelblichen Grundtone. die Oberfläche ist nicht gleichmässig gefärbt, sondern fleckigroth, auf den lebhafter gefärbten Stellen sind deutliche feinstverzweigte Gefässramificationen zu erkennen.

Die gesunde Schleimhaut der pars cavernosa ur. hat auch einen eigenthümlichen *natürlichen Glanz.* Derselbe ist besonders stark bei

lebhafterem Colorit und vermehrter Schleimsecretion, welche nicht etwa schon als pathologisch zu gelten hat. Er ist andererseits weniger ausgeprägt bei anämischer und von Natur schlecht genährter Schleimhaut. Die Oberfläche ist alsdann fast glanzlos und auch nicht ganz so glatt wie in den anderen Fällen. Matte und unebene Oberfläche ist allerdings auch ein sehr häufiges pathologisches Vorkommniss, als alleiniges Symptom findet es sich aber höchst selten vor. — Die *normale Schleimhaut* der pars cavernosa ist also in der Hauptsache *durchwegs annähernd gleichmässig glänzend und glatt.*

Noch ist zu erwähnen, dass normalerweise auch die *Mündungen der Morgagni'schen Krypten* in der pars cavernosa sichtbar sind. Dieselben können sehr in die Augen fallen; es ist aber auch möglich, dass ihre Ausführungsgänge bei einmaligem Endoskopiren namentlich von dem Ungeübten zunächst nicht gesehen werden. Letzteres kann namentlich bei sehr weiten Harnröhren der Fall sein, wo die grossen Falten die kleinen punktförmigen Grübchen verdecken können, oder ihr Aussehen sticht so wenig von der Umgebung ab, dass sie schon deswegen dem untersuchenden Auge entgehen, was namentlich bei anämischer Schleimhaut leicht geschieht. — Das Aussehen der Ausführungsgänge ist ziemlich verschieden. Es können kleine punktförmige flache Grübchen sein, von der umgebenden Schleimhaut in der Färbung nicht zu unterscheiden, oder leicht blaugrau oder etwas röthlich verfärbt: ein andermal stellen sie sich als stecknadelstichgrosse, leicht klaffende und deutlich schräg in der Schleimhaut verlaufende Oeffnungen dar. Normalerweise soll die sie umgebende Schleimhaut flach oder nur direct um den Ausführungsgang leicht erhaben sein. Starke Ueberwölbungen mit gerötheter Umgebung sind schon als pathologisch zu betrachten. Ihre Zahl schwankt ohngefähr zwischen drei und acht, gewöhnlich sind die meisten in der Mitte der pars cavernosa und zwar in der Hauptsache nur auf der Seite der corpora cavernos. penis zu sehen. Eine gruppenförmige Anordnung von Drüsen findet normalerweise nicht statt und erweckt stets den Verdacht auf krankhafte Veränderungen.

Der Uebergang in die hintere Harnröhre präsentirt sich als erstes urethroskopisches Bild, da man von dort aus die Untersuchung der pars cavernosa beginnt und bis dorthin den Tubus einzuführen hat. Man soll beim Einführen den Tubus nicht mit Gewalt in das Bulbusende hineinpressen, da dadurch leicht in ganz unnöthiger Weise Einrisse in die Schleimhaut verursacht werden können. In solchen Fällen hat man natürlich Blutungen, welche die Untersuchung dieser Stelle in dem betreffenden Augenblick verhindern. Der Eingang in die pars

membranacea ist stets ein festgeschlossener Trichter. Durch sanftes Hereindrängen des Tubus in denselben wölben sich die Wände auseinander und man erkennt, dass der eigentliche Uebergang aus einzelnen fest in einander liegenden Schleimhautfalten besteht. Der Umfang und die Beschaffenheit derselben ist der individuellen Beschaffenheit der Harnröhrenschleimhaut angepasst, ihr Aussehen kann demnach ausserordentlich verschieden sein. Vor dem Eingang in den Trichter constatirt man an der oberen oder unteren Peripherie der Harnröhre sehr oft eine rundliche, an der Oberfläche glatte Erhabenheit von der Grösse eines halben Hirsekorns bis zu dem einer halben Erbse. Noch speciell wird die endoskopische Beschaffenheit des Uebergangs von der hinteren Harnröhre in die vordere im nächsten Abschnitt geschildert.

Um den Inhalt des Vorstehenden nochmals knapp zu *recapituliren:* die normale Schleimhaut der pars cavernosa ur. präsentirt sich innerhalb der Eichel als eine glatte Schleimhautauskleidung, alsdann ist dieselbe je nach dem Bau des Gliedes in eine weitere oder engere Längsfaltung gelegt, welche sich bis zum Bulbusende erstreckt. Ihre Beschaffenheit wird in der sogenannten Centralfigur und der untern Hälfte des Schleimhauttrichters am besten beurtheilt. In den Parthien, wo die Faltung am meisten geglättet ist, erkennt man die in vielen Fällen sichtbare natürliche Längsstreifung, ebenfalls dort die Ausführungsgänge der *Morgagni*'schen Krypten am besten. Die Färbung der Schleimhaut ist nicht immer gleichförmig, wie z. B. die eines Muskels, sondern sie kann auch eine mehr fleckenartige sein; nach dem Blutgehalte der Mucosa überhaupt und im besonderen einzelner Parthien schwankt sie von einem grauröthlichen bis sattfleischrothen Tone. Entsprechenden Farbenveränderungen unterliegt auch die normale Längsstreifung, welche in derselben Strecke neben der Längsfaltung gefunden wird. Die Oberfläche der Schleimhaut ist mehr oder weniger gleichmässig glänzend und glatt zu nennen.

Ausserdem aber hat noch jede einzelne Harnröhrenschleimhaut ihr *individuelles Gepräge.* Es ist dies auf den, wie schon bemerkt, individuell durchaus verschiedenen Bau des ganzen Organs zurückzuführen, eine Bemerkung, die schon früher gemacht wurde und deren practische Bedeutung noch mehrfach berührt werden wird.

Wir machen nach einer *urethroskopischen Erfahrung an vielen Tausenden von verschiedenen Harnröhren* ohngefähr folgende allgemeine Unterschiede:

Das regelmässig und kräftig gebaute Membrum mit grosser gleichmässig ausgebildeter, stark secernirender Glans und umfangreichem,

weichem und stark secernirendem Präputium pflegt eine hervorragend saftreiche, strotzende, besonders glänzende, mit reichlichen Capillarnetzen überzogene Mucosa der Harnröhre, deren Aussehen selten anämisch ist, zu besitzen. Dabei pflegt die natürliche Längsfaltung und Streifung, namentlich die erstere, besonders ausgeprägt zu sein. Das Orific. ext. ist oft verhältnissmässig eher zu weit als zu eng; die einzelnen Falten sind als Kennzeichen, dass die Schleimhaut kräftig und stark organisirt ist, umfangreich und dick, die Lacunae Morgagni zumeist deutlich ausgeprägt. Die Oberfläche ist dabei glatt und glänzender als bei den nachfolgend beschriebenen. Damit ist jedoch nicht ausgesprochen, dass die weiten Harnröhren in allen Fällen eine besonders widerstandsfähige Schleimhaut besitzen müssten. So kann man gegebenen Falls erkennen, wie eine ausserordentlich dünne Schleimhaut fast faltenlos an einer Harnröhre von weitem Kaliber wie an die Wände antapeziert sitzt. Dergleichen Fälle sind für das bereits etwas geübte Auge alsdann ausserordentlich instructiv, insofern sie zeigen, dass auch bei weiten Harnröhren eine faltenarme Schleimhaut vorhanden sein kann und man dadurch den Beweis bekommt, wie sehr auf individuelle Unterschiede im Krankheitsfalle zu achten ist. Allmälig stuft sich das *in der Regel* bei weiten Harnröhren gefundene urethroskopische Bild ab. Das Glied ist weniger umfangreich gebildet, die Glans kleiner, blass, ihre Oberfläche nicht besonders glänzend, sondern matt und leicht gefaltet, das Präputium wenig umfangreich, wenig secernirend, mattglänzend. Der Harnröhrenumfang wird mit dem natürlichen Umfang des Gliedes geringer, so dass der Tubus 23 Fil. Charr. vielleicht schon knapp in das Orific. ext. hineingeht und dasselbe ganz ausfüllt. Dadurch wird auch die im Endoskop bemerkbare Faltung weniger sichtbar, viel kleiner und im Schleimhauttrichter nicht so hoch reichend. Der Glanz der Harnröhrenschleimhaut ist nicht mehr so lebhaft, die Färbung ist in der Hauptsache anämisch und öfter sind die *Morgagni*'schen Krypten nur schwer erkennbar. Dabei fehlen auch die häufigen Capillarnetze fast ganz und die Schleimhaut hat im ganzen ein saftarmes Gepräge. Ist die Schleimhaut im Verhältniss zum Rohrkaliber so kurz bemessen, dass sie keine Längsfaltung bildet, so findet sich dann hie und da gewissermassen ein Ersatz dafür, nämlich eine leichte *Querfaltung*. Dieselbe ist in derselben Weise localisirt vom Endpunkte der Glans bis zum Bulbusende; die Fältchen erstrecken sich dabei nicht etwa um die ganze Circumferenz der Harnröhre, sondern messen nur ein halb bis ein viertel oder ein achtel des ganzen Rohrumfangs. Sie erreichen ohngefähr die Höhe eines Millimeters, seltener etwas darüber und sind gewöhnlich am zahlreichsten

in der Mitte der pars cavernosa. Sie finden sich schräg zu einander angeordnet in Zwischenräumen von 1—2 Millimetern; nach dem Bulbusende und der Glans zu werden sie seltener. Die ganze glatte Beschaffenheit des Harnröhreninneren wird dann nur noch durch die Ausführungsgänge der Krypten unterbrochen, die etwas über das Niveau emporzuragen pflegen. Alle diese Unterschiede bewegen sich noch völlig im Rahmen der normalen Schleimhaut. Die Verhältnisse, wonach sich das Zustandekommen dieser Verschiedenheiten richtet, sind wohl zumeist in der Abstammung und der Gesammtheit der Entwicklungsbedingungen zu suchen, Verhältnisse, deren Erörterung hier nicht möglich ist.

Für den geübten Endoskopiker ist es durchaus feststehend, dass die Erkrankungen der vorderen Harnröhre viel häufiger sind und sehr viel mehr verschiedene Varietäten in den Erkrankungen bieten, als der hintere Abschnitt, obschon ja der letztere den Sexualapparat und die für den Urinirakt wichtigsten Muskelparthien einschliesst. Merkwürdigerweise bestehen über diese Lokalisation, speciell der chronischen Erkrankungen, sehr divergirende Ansichten. — Von den die Endoskopie nicht ausübenden Aerzten wird der Sitz der meisten chronischen Erkrankungen in die hintere Harnröhre verlegt; dieselben gehen unter der Collectivdiagnose: „Urethritis posterior“. Die endoskopirenden Urologen wissen jedoch ganz genau, dass der bei weitem grösste Theil aller chronischen Urethritiden ihren Sitz lediglich in der pars cavernosa hat. Ein kleinerer Theil ist gleichzeitig am vorderen und hinteren Abschnitt und der kleinste Theil nur in der hinteren Harnröhre lokalisirt. Man sollte demnach glauben, dass es als ein Mangel empfunden werden müsste, wenn man nicht einmal den Sitz der Erkrankung weiss, geschweige denn, dass man ihr Aussehen und ihre Beschaffenheit kennt und der Gedanke würde nahe liegen, dass die Urethroskopie sich somit nothwendigerweise einer allgemeineren Verbreitung zu erfreuen hätte. Das ist merkwürdigerweise aber nicht so. — Diese eben erwähnten Verhältnisse kamen übrigens in einer Debatte des I. Congresses der deutschen dermatologischen Gesellschaft zu Prag im Jahre 1889 ausführlich zur Sprache.

Man vergleiche über die hier ausgesprochene Ansicht auch den Abschnitt: *Oberlaender, chronische Erkrankungen der Harnröhre,* in dem Sammelwerke von *Zuelzer:* Handbuch der Krankheiten des Harn- und Geschlechtsapparates, Leipzig, *F. C. W. Vogel.*

Tafel I.

Normale Schleimhaut der vorderen Harnröhre.

a) **Normale, anämische Urethralschleimhaut der vorderen Harnröhre, dargestellt in natürlicher Grösse.**

Die normale Längsfaltung ist vollkommen verstrichen gedacht, hingegen die normale Längsstreifung durchwegs zu constatiren.

Nach den reichlich eingezeichneten *Morgagni*'schen Krypten würde dieses und die beiden anderen auf Tafel I befindlichen Schleimhautbilder dem mittleren Theile der pars cavernosa entsprechen. Die Ausführungsgänge sind mittel- und übermittelgross und würden sich in dieser Ausbildung in einer Harnröhre von mittelweitem und weitestem Kaliber vorfinden.

b) **Normale Schleimhaut der vorderen Harnröhre mit mittlerem Blutgehalt.**

c) **Normale hyperämische Schleimhaut der vorderen Harnröhre.**

(Durch ein Versehen der Druckerei ist das Bild c) verkehrt gestellt.)

a

b

c

VIERTES KAPITEL.

Endoskopie der normalen Harnröhre

vom

Orificium internum bis zum Bulbusende.

Untersuchung des Orific. urethr. intern. mit dem Cystoskop. Die Einführung des Tubus in die hintere Harnröhre ist aus anatomischen Gründen für den Kranken unbequem. Blutungen bei den betr. Untersuchungen, Cocaïnisirung des hinteren Harnröhrenabschnittes, Einführung des Tubus mit Charnierobturator, Reizbarkeit des Sphinkter vesicae internus. — Wie hat man dieselbe zu vermeiden? Beschaffenheit der pars prostatica, Colliculus seminalis, verschiedene normale Beschaffenheit desselben, Ausführungsgänge der ductus prostatici und ejaculatorii. — Die pars membranacea und der Schnabel des Schnepfenkopfs in seiner verschiedenen normalen Beschaffenheit, der Uebergang der hinteren Harnröhre in die vordere. Die Ausführungsgänge der *Cowper*'schen Drüsen.

Hierzu die am Ende des Kapitels befindliche bunte Tafel II.

Das Orific. ur. int. d. h. der directe Uebergang der Harnröhre in die Blase wird am besten mit dem Cystoskop, welches *Nitze* in seinem Lehrbuche mit II bezeichnet, untersucht. Dasselbe hat die Lichtquelle und das Beobachtungsfenster an der vorderen Wand des Schnabels. Die Bilder, welche man mit demselben vom orif. ur. int. erhält, sind sehr klar und etwas vergrössert. — Das Urethroskop lässt sich zu diesem Zwecke nicht benutzen. Behufs dieser Untersuchung füllt man zunächst, nach vorausgegangener Ausspülung der Blase, dieselbe mit circa 100 — 150 Gramm einer antiseptischen Flüssigkeit, am besten Borsäurelösung, genau so, wie bei Vornahme der anderen Cystoskopien und zieht das Instrument, nachdem es lege artis eingeführt ist,*) so-

*) Ueber diese Fragen kann man sich in dem Nitze'schen *„Lehrbuche der Cystoskopie, ihre Technik und klinische Bedeutung,* instruiren.

weit zurück, dass die der Glühlampe entgegengesetzte Seite des Cystoskopschnabels die obere Parthie des inneren Blasenhalses berührt. In dieser Position präsentirt sich das Orif. ur. int. in seiner unteren Hälfte direct dem Auge. Hat man es mit einer gesunden, mässig blutreichen oder anämischen Harnröhre zu thun, so ist dasselbe eine halbmondförmige scharfe Falte, von blassroth bis blassgelblicher Farbe und einer sehnig glänzenden Oberfläche, entsprechend dem Aussehen des Blasencavums. Ist die Schleimhaut der hinteren Harnröhre hyperämisch aber noch normal, so ist die Falte etwas weniger scharf begrenzt und bis zu blutrother Färbung. Der mittlere Blutgehalt zeigt bei gleicher Form entsprechend weniger gesättigte Röthung. Die obere Hälfte des Orif. ur. int. macht man sich durch Umdrehen des Cystoskopschnabels nach unten sichtbar. Ihr Aussehen richtet sich natürlich genau nach dem der unteren Hälfte. Die Untersuchung des Orif. internum mit dem Cystoskop ist von jedem nur einigermassen geschickten Untersucher ohne jedes unangenehme Gefühl für den Patienten vorzunehmen. — Die Untersuchungen der hinteren Harnröhre mit dem Urethroskop ist auch von den Geübten nicht immer ohne Unbequemlichkeiten für den Patienten zu bewerkstelligen. Es richtet sich dies merkwürdigerweise nicht allein nach der etwa vorhandenen Erkrankung und vorauszusetzenden Empfindlichkeit der hinteren Harnröhre; im Gegentheil, man ist oft überrascht, dass die Einführung des stärksten Untersuchungstubus in solchen Fällen sich so leicht bewerkstelligen lässt und ohne Beschwerdegefühl ertragen wird.

In anderen Fällen, keineswegs etwa immer bei nervösen oder in der hinteren Harnröhre erkrankten Personen ist die Vornahme dieser Procedur unangenehm und schmerzhaft. Es hängt dies jedenfalls mit dem Bau und der natürlichen und individuell durchaus verschiedenen Beschaffenheit der hinteren Harnröhre zusammen. Dieser Abschnitt zeigt ausserordentliche Verschiedenheiten und zwar in Bezug auf seine Länge, die sich im allgemeinen nach der Länge der p. cavernosa richten wird, andererseits in Bezug auf die Biegung resp. die Richtung zur Längsachse des Körpers, endlich und hauptsächlich in der Beschaffenheit der ihn umgebenden Schleimhaut und muskulösen Gewebstheile. Der erste Widerstand, welchen das gerade Instrument zu überwinden hat, ist die enge Stelle hinter dem Bulbus. Der Widerstand der schlauchförmigen Muskulatur der hinteren Harnröhre ist in der Regel sehr leicht zu überwinden, sobald man einmal mit dem Tubus in der pars membranacea angelangt ist. Liegt eine besondere Empfindlichkeit derselben vor, so kommt es hie und da zur spastischen Contraction derselben und die Einführung des Tubus ist dann un-

möglich; mit Gewalt soll dieselbe nie bewerkstelligt werden, sondern man verschiebt sie in so einem Falle bis zu einem günstigeren Zeitpunkte. Es kann auch vorkommen, dass die spastische Contractur erst weiter hinten, nämlich hinter dem collic. seminalis, also direct vor dem Orif. int. sich bemerkbar macht; auch dann soll man ja keine Gewalt anwenden. Natürlich sind das dieselben Fälle, wo Sonde oder Katheter auch nicht ohne Verletzungen zu machen, einzuführen sind. Es ist also in den eigenthümlichen anatomischen Verhältnissen begründet, dass überhaupt *jede Einführung eines graden Instrumentes* in die hintere Harnröhre mehr oder weniger unangenehm wirkt und zwar deswegen, weil der Bogen, den die pars post. ur. in ihrer natürlichen Lage macht, durch den graden Tubus gestreckt wird. Besonders störend wird bei der weiteren Einführung alsdann empfunden, von oben die Zerrung am lig. suspensorium und lig. transversum, ebenso die Spannung an den Fascienblättern und dem von ihnen eingeschlossenen Quermuskel des trigonum urogenitale. Weiter nach der Blase zu kann auch manchmal der Druck auf die in unseren Krankheitsfällen oft betheiligte Prostata und die Samengefässe unangenehm im After empfunden werden. Durch den graden Tubus wird die ganze Parthie so aus ihrer natürlichen Lage verschoben, dass bei der Untersuchung ein merkwürdig schnelles und gewaltsames Hineingleiten der einzelnen Theile in das Gesichtsfeld stattfindet. Man muss daher den Tubus stets vorsichtig mit einem leichten Drucke zurück- und festhalten, um ein unwillkürliches rasches Herausgleiten desselben zu verhüten. Eine andere, nicht seltene Störung sind die *Blutungen*, welche namentlich bei der erstmaligen Untersuchung kranker Harnröhren gern auftreten. Nach Schilderung der durch die Einführung des graden Tubus in die hintere Harnröhre hervorgebrachten Veränderungen darf es auch nicht Wunder nehmen, dass bei irgendwie gereizter Schleimhaut dies leicht geschehen kann, ja unter Umständen sogar muss. *Grünfeld* zieht zu dieser Untersuchung Hartkautschuktuben vor und glaubt dadurch Blutungen vermeiden zu können. Der Leser mag urtheilen, ob dadurch die betreffenden Schwierigkeiten umgangen werden können. Meiner Meinung nach ist die Hauptsache, welche hierbei in Betracht kommt, lediglich die grössere oder geringere Uebung des Endoskopirenden und die Verwendung von passend gearbeiteten, namentlich keine scharfen Kanten aufweisenden Instrumenten.

Ich möchte nicht unbemerkt lassen, *dass die vorsichtig und kunstgerecht ausgeführte urethroskopische Untersuchung der hinteren Harnröhre kaum je von Nachtheil sein wird;* im Gegentheil, man hat Gelegenheit zu beobachten, dass sie bei einzelnen Erkrankungen einen

entschieden günstigen Einfluss hat. Im übrigen nimmt man natürlich wie auch sonst zuletzt stets den möglichst stärksten Tubus zur Untersuchung. Dieselben Vorzüge, welche der Gebrauch eines starken Katheters überhaupt und des stärksten Tubus zur Untersuchung der vorderen Harnröhre hat, hat auch die Einführung des stärksten Untersuchungstubus für den hinteren Theil derselben. Gewalt darf bei der Einführung natürlich nicht angewendet werden, der passende findet, lege artis eingeführt, seinen Weg von selbst. Die Lagerung des Kranken für die Untersuchung der hinteren Harnröhre ist insofern von der bei der vorderen verschieden, als es hier darauf ankommt, dass die Stellung der Beine keinen irgendwie zerrenden oder beengenden Einfluss auf die zu untersuchende Parthie ausübt. Die Schenkel sind also etwa halb gebeugt und gespreizt in den Beinhaltern des Untersuchungsstuhles anzubringen. — Die Cocaïnisirung der hinteren Harnröhre ist stets weniger wirksam als die der vorderen. Erstens lässt sich das Cocaïn nur injiciren — am besten mittelst des *Ultzmann*'schen Harnröhreninjectors in einer schon vorn angegebenen stärkeren Lösung — aber nicht verreiben. — Zweitens aber wird durch das Cocaïn nur die Schleimhaut anästhetisch, es gelingt aber nicht, die durch die Zerrungen der umgebenden Gewebe hervorgerufenen unangenehmen Empfindungen, das was also die grösste Störung bei der Untersuchung bedingt, zu beseitigen.

Die Einführung des Tubus in die pars posterior ur. geschieht *am bequemsten* mit dem schon pag. 20 erwähnten *Charnier-Obturator*. Vor Einführen des so armirten Tubus hat man sich zu überzeugen, wie viel Umdrehungen am Handgriff man zu machen hat, um das Charnier vollkommen zu lösen, damit man, in der Blase mit demselben angelangt, keine vergeblichen Versuche macht, den Obturator in noch nicht ganz gelöstem Zustande herausnehmen zu wollen, wodurch unnütze Reizungen entstehen würden. Ebenso soll der Handgriff nicht zu fest angezogen sein, wodurch die leichte Herausnahme des Obturators verhindert würde. — Der Tubus wird besonders gut eingefettet; auch soll man namentlich darauf achten, dass der Rand desselben nicht etwa scharfe Ecken zeigt. Nach dem Passiren des Bulbus und der engen Stelle hinter demselben senkt man in der Richtung der linea alba das Instrument tief und schiebt in dieser Position langsam vor, alsdann gleitet man über den colliculus seminalis hinweg, was sich auch in vielen Fällen normaler Beschaffenheit deutlich durch einen Ruck markirt, noch 2—3 Centimeter weiter vor und man ist in der Blase. Man geht um das Charnier zu lösen bis in die Blase und zieht alsdann langsam den Tubus nach Lösung des Charnierobturators

zurück, bis vor das orif. intern. — Die vom Mechaniker *Heynemann* in Leipzig angefertigten Obturatoren functioniren so gut, dass man sie in der Blase aber auch innerhalb der Harnröhre lösen kann. Nach Entfernung des Obturators dringt gewöhnlich erst etwas Urin durch den Tubus; derselbe muss natürlich sorgfältig ausgetrocknet werden, sonst entstehen durch Berührung des Lichtes mit demselben kleine Rauchwölkchen, welche das Bild trüben. Man soll den Tubus mit 2 Fingern der linken Hand alsdann fest und sicher von oben halten, da die starke Muskulatur sonst alsbald das Instrument herauszudrängen versuchen würde. Es ist trotzdem oft nicht zu umgehen, dass der m. sphinct. vesicae intern. den Tubus etwas zurückdrängt oder es dringt soviel Urin in den letzten Abschnitt der Harnröhre, dass man nothgedrungen etwas weiter mit dem Tubus vorgehen muss. Es richtet sich das nach der augenblicklichen oder individuellen Reizbarkeit des Sphinct. vesic. intern. Eine muskelkräftige, wenig reizbare Blase wird sich die Einführung des Instruments und Austupfung des Urins ruhig gefallen lassen und nach dem Austritt des sie erweiternden Gegenstandes keine Contractionen mehr machen. Anders *kann* dies bei einer schwachen und reizbaren Blase sein, gleichgültig, ob dies durch Krankheit bedingt oder ihr angeborener Zustand ist. — Dieselbe macht auch nach der Entfernung des sie erweiternden Instruments noch einige Contractionen und presst immer noch etwas Urin in die Harnröhre hinein, sodass man den Tubus immer noch eine kleine Strecke zurückziehen muss, um die Contractionen zum Stillstand zu bringen. Natürlich wird man so wenig als möglich herausziehen, um die Untersuchung möglichst auszudehnen. Es ist schliesslich auch nur ein kleines und nicht wichtiges Stück, welches der Untersuchung dabei entgeht. Im übrigen ändert sich die Disposition in den meisten Fällen, so dass man nach einiger Zeit bei Wiederholung der Einführung immer eine ganz ruhige Blase vor sich haben kann. Diese lästigen Contractionen werden oft auch hervorgerufen durch einen im Momente der Untersuchung besonders gefüllten Mastdarm oder dadurch, dass eben vorher die Blase sehr gefüllt war. Sehr günstig wirkt bei derartigen lästigen Zuständen ein vor der Untersuchung genommenes halbstündiges warmes Sitzbad, unter Umständen von Chamillenthee, vor demselben Stuhlentleerung.

Dem geübten Endoskopiker werden diese ausführlichen technischen Vorschriften überflüssig oder bekannt erscheinen, indessen sind sie hier der Vollständigkeit wegen an ihrem Platze.

Bei der Untersuchung ist ebenso wie bei der der vorderen Harnröhre, darauf Acht zu geben, dass der Tubus immer möglichst in der

Achse der Harnröhre gehalten wird. Das Augenmerk hat man zumeist auf die untere Hälfte derselben zu richten, da dort die wichtigen und das Interesse des Untersuchers herausfordernden Organe gelegen sind. —

Die Schleimhaut der ganzen pars posterior ist in normalen Verhältnissen durchgehends lebhafter gefärbt als die übrigen Partien derselben Harnröhre. Sie ist zumeist von einem satten Fleischroth und hat auch einen etwas geringeren Glanz und eine schwächer angedeutete Längsfaltung. Dieselbe ist auch keineswegs immer hervorragend ausgeprägt. —

Zur Untersuchung des prostatischen Theils der hinteren Harnröhre ist der gerade Tubus ohngefähr wagerecht zu halten.

In der pars prostatica vom Orific. intern. an bis zum colliculus seminalis (partie retromontanale von Jarjavay) finden sich besondere Eigenthümlichkeiten auf der Schleimhaut nicht vor, alsdann folgt das wichtigste Gebilde der ganzen hinteren Harnröhre, der *Colliculus seminalis*. Derselbe zeigt individuell die grössten Verschiedenheiten. Bei einer verhältnissmässig kurzen hinteren Harnröhre scheint derselbe sogar auch weiter hinten, d. h. mehr nach der Blase zu liegen, denn man hat sehr oft denselben gleich beim ersten Blick in das Urethroskop vor dem Auge. Messungen über seine verschiedene Lage sind noch nicht angestellt worden, wie denn überhaupt diese individuellen Verschiedenheiten theilweise noch der Aufklärung bedürftig sind. Der Colliculus ist urethroskopisch immer zu erkennen und zwar tritt er gewöhnlich ziemlich schnell in das Gesichtsfeld an der unteren Hälfte desselben ein. In der Mehrzahl der Fälle präsentirt er sich als flach länglich ovaler Körper von der Grösse einer halben Erbse. Er sitzt stets mit seiner breitesten Ausdehnung auf und verjüngt sich je nach seiner Grösse nach oben, so dass das breiter aufsitzende Gebilde auch in der Höhenausdehnung reichlicher zu sein pflegt. Im allgemeinen steht seine mehr oder weniger ausgeprägte urethroskopisch sichtbare Entwicklung in directem Verhältniss zum Bau der Harnröhre resp. des ganzen Membrum. In einzelnen Fällen hat man Mühe, die Contouren desselben im Tubus Fil. Charr. 23 oder 25 zu entdecken, so dass nur der Geübte unter Umständen erst nach mehrfacher Untersuchung Lage, Gestalt und Beschaffenheit genau bestimmen kann. Dann ist das ganze Gebilde noch nicht einen Centimeter lang und zeichnet sich von der umgebenden blassrosaen Schleimhaut durch eine flache Erhöhung von mehreren Millimetern ab; die Oberfläche ist blassgelblich gefärbt. Mit dem zunehmenden Kaliber der Harnröhre und dem festeren, saftreicheren und mächtigeren Bau der Schleimhaut nimmt die urethroskopisch sichtbare Figur des Colliculus auch andere Gestaltung an.

Sie gewinnt an Ausdehnung in Länge, Breite und Höhe, so dass sie bei einer Schleimhaut von mittlerem Blutgehalt und Mächtigkeit eine über centimeter lange, ohngefähr halb so breite und in der Höhe durchschnittlich den vierten Theil der Länge umfassende Erhebung bildet. Die Oberfläche ist entsprechend der umgebenden Schleimhaut lebendig roth, im allgemeinen aber stets etwas blässer als die directe Umgebung. In der Längsrichtung ziehen manchmal je nach der Grösse 2—3 oder mehr kleine Fältchen über dieselbe hin. In einer solchen Beschaffenheit kann natürlich das Gebilde dem Auge des Beschauers kaum entgehen: es drängt sich deutlich an der unteren Hälfte des Tubus in denselben hinein und füllt den sichtbaren Schleimhauttrichter fast ganz aus, so dass man oft von der nach oben gelegenen Schleimhaut nichts sieht. Hat man endlich eine besonders weite Harnröhre und entsprechend massige Schleimhautverhältnisse vor sich, so wächst der Umfang des Colliculus noch mehr, er kann in Ausnahmefällen $1^1/_2$ Centimeter lang, reichlich $^1/_2$ Centimeter breit und bis $^1/_2$ Centimeter hoch werden. Seine Oberfläche ist dann unter Umständen tief gefurcht und hochroth von Farbe. Man lässt ihn dann bequem allmälig in dem Tubus 27 oder 29 vorbeipassiren und kann seine Beschaffenheit genau studiren.

Fälle, in denen innerhalb einer engen Harnröhre verhältnissmässig grössere Samenhügelgebilde sich vorfinden, sind mir kaum erinnerlich, wohl aber kommt das Gegentheil normalerweise sicher oft vor, also eine weite Harnröhre, besonders kräftige Schleimhaut und verhältnissmässig kleiner Colliculus. Die Frage ob und bis zu welchem Grade sich die individuelle normale Geschlechtskraft nach der urethroskopisch sichtbaren Ausbildung des Colliculus richtet, muss ich unentschieden lassen, da ja auch noch andere Fragen dabei ins Gewicht fallen.

Am unteren Ende des Samenhügels und den Seiten desselben gruppirt, sind die *Ausführungsgänge der ductus prostatici* gelegen. Ihre Anzahl pflegt normalerweise von 4—6 zu variiren, ihre Grösse richtet sich nach der des Samenhügelgebildes. Natürlich wird man die grösseren auch leichter erkennen können, in ihrer *normalen* Gestalt sind sie dem Auge des Urethroskopikers oft nicht sichtbar. Man unterscheidet sie als seichte, punktförmige Grübchen, kleiner als die Ausführungsgänge gering ausgeprägter Cryptae Morgagni. — Genau dasselbe Verhältniss findet bei den *Ausführungsgängen der ductus ejaculatorii* statt, welche an der oberen Seite nach dem Orif. int. zu gelegen sind. Sie sind normalerweise bedeutend grösser als die vorher erwähnten, im allgemeinen aber noch seltener zu Gesicht zu bekommen. Ihre Grösse scheint mir auch in normalen Verhältnissen schwankend zu sein. Die *Oeffnung des Blindsackes im colliculus semi-*

nalis (sinus pocularis seu uterus masculinus) ist unter denselben Bedingungen zu constatiren. Er ist von allen den Ausführungsgängen am Colliculus jedenfalls der grösste und hie und da gelingt es sogar, ihn zum Klaffen zu bringen. Am besten wird man sich also über das Aussehen und die Lage dieser Ausführungsgänge an einem besonders grossen und leicht durch den Tubus passirbaren Colliculus informiren können. Grössere Tuben eignen sich selbstverständlich dazu besonders; auch erfordert das genaue Bestimmen aller dieser Verhältnisse immerhin schon einige Uebung in der Handhabung der Instrumente und geübtes Auge.

Man ist auf den ersten Augenblick überrascht, dass solche grosse Drüsen und Gebilde wie Prostata und Samengefässe solche unscheinbare Ausführungsgänge haben. Es erklärt sich das jedoch einfacherweise schon dadurch, dass dieselben einen festen und muskulär ausgebildeten Abschluss nach der Harnröhre zu haben müssen.

In der nun nach vorn zu folgenden *pars membranacea* folgt als eine directe Fortsetzung des colliculus sem. die eigenthümliche Schleimhaut-Längsfalte: *der Schnabel des Schnepfenkopfes.* Auch dieser steht in seiner Grösse und Länge in directem Verhältniss zur Ausbildung aller der eben beschriebenen Organe. In der engen, anämischen Harnröhre ist derselbe zumeist überhaupt nicht zu entdecken, höchstens als eine 1—2 Millimeter im Umfang habende und ca. 1 Centimeter lange blassrothe Schleimhautleiste am vorderen Ende des Colliculus. Bei mittlerer Ausbildung der Harnröhre ist es ein ohngefähr noch einmal so grosser und hoher hochrother höckeriger Schleimhautstreifen, der sich ca 2 Centimeter weit nach vorn erstreckt und dessen Ende in einzelnen Fällen sich gabelig theilend und immer allmälig verflachend, verläuft. Der besonders gross ausgebildete Samenhügel wird in eine entsprechend grosse Schleimhautfalte auslaufen. Dieselbe gleicht Anfangs in Grösse und Aussehen kleinen Leistchen von spitzen Condylomen; sie ist ohngefähr bis 3 Centimeter und darüber lang als erhabener hochrother Streifen im Tubus zu verfolgen und reicht unter Umständen bis in die pars bulbosa hinunter. Ich glaube, dass von allen den bisher erwähnten in Grösse und Ausbildung variirenden Gebilden der hinteren Harnröhre dieses sich am wenigsten nach der Grösse der Harnröhre und der Beschaffenheit der Schleimhaut richtet.

Der Uebergang der hinteren Harnröhre in die vordere ist bekanntlich durch die enge Uebergangsstelle markirt, die urethroskopisch entsprechend stets sichtbar ist. Der Tubus wird beim Uebergang unwillkürlich mit einer leichten Gewalt nach oben gedrängt. Der Uebergang selbst ist bei den verschieden langen Harnröhren natürlich ver-

schieden, ohngefähr $^1/_2$ bis höchstens 1 Centimeter reichlich lang. Er unterscheidet sich von der pars bulbosa dadurch, dass die Schleimhaut daselbst einen entschieden trockenen und glanzlosen, etwas gefurchten und anämischen Eindruck macht. Selbstverständlich richtet sich die Farbe, Glanz und gefurchtes Aussehen nach der individuellen allgemeinen Beschaffenheit der Harnröhre. Direct vor der Uebergangsfalte erweitert sich die Harnröhre wieder bedeutend zum bulbösen Theil und je nach der Mächtigkeit der Schleimhaut und dem Caliber beginnt sogleich die Längsfaltung derselben, welche in dem vorhergehenden Kapitel ausführlich besprochen worden ist.

Direct an der Uebergangsstelle oder nur ein ganz kurzes Stück vor ihr, gewissermaassen noch zu ihr gehörig, aber schon im Bereiche der vorderen Harnröhre, erkennt man urethroskopisch noch ein eigenthümliches Gebilde, eine Erhöhung der Schleimhaut, die im Aussehen sehr an den Colliculus erinnert, jedoch viel kleiner ist als dieser. Es erreicht selten und nur bei besonders weiten Harnröhren die Grösse einer halben Erbse, ist breit aufsitzend, und kann an seiner Oberfläche etwas normale Längsstreifung haben; Längsfaltung zeigt es jedoch nicht. In der Färbung unterscheidet es sich gewöhnlich nicht wesentlich von seiner Umgebung. — Stellt man sich dieses Gebilde sorgfältig in den Tubus ein und schiebt denselben vor, so erkennt man zumeist 2 — 3 Grübchen, welche den Ausführungsgängen kleiner *Morgagni*'scher Krypten sehr ähnlich sind, auf demselben liegen. — Ich halte dieses Gebilde für *die Ausführungsgänge der Cowper'schen Drüsen.* Bei sorgfältiger Untersuchung wird man es äusserst selten nicht auffinden.

Tafel II.

Schleimhautbilder der normalen hinteren Harnröhre und des Orificium urethrae internum.

a) **Das Caput gallinaginis bei anämischer Schleimhaut in natürlicher Grösse.**

Dieses und die beiden folgenden Bilder stellen den Colliculus seminalis und dessen Umgebung als die wichtigsten Theile der hinteren Harnröhre dar. Das Gebilde des Colliculus selbst ist flach erhaben, der Schnabel des Schnepfenkopfes kurz und wenig ausgebildet. Die Mündung des Sinus pocularis ist mittelgross und geschlossen. Die Ausführungsgänge der ductus prostatici sind zahlreich zu erkennen und mittelgross. Normale Längsstreifung findet sich angedeutet am meisten in der pars membranacea.

(Durch ein Versehen der Druckerei ist dieses Bild verkehrt gestellt.)

b) **Das Caput gallinaginis bei Schleimhaut mit mittlerem Blutgehalt in natürlicher Grösse.**

Der Colliculus ist ohngefähr eben so gross als der vorhergehende, aber erhabener als dieser, der Ausführungsgang des Sinus pocularis ist grösser als bei a) und deutlicher hervortretend, der Schnabel des Schnepfenkopfes ist länger als im vorhergehenden Falle und bildet eine erhabene Leiste. Die Ausführungsgänge der ductus prostatici treten deutlich hervor und die natürliche Längsstreifung der pars membranacea ist hervorragend ausgeprägt.

(Durch ein Versehen der Druckerei ist dieses Bild verkehrt gestellt.)

c) **Das Caput gallinaginis bei hyperämischer Schleimhaut und hervorragender Grössenausbildung.**

Der Colliculus seminalis wölbt sich in solchen Fällen ohngefähr bis zu 5 Millimeter in das Lumen der Harnröhre vor, entsprechend stärker ausgeprägt ist auch der Ausführungsgang des Sinus pocularis. Die ductus prostatici sind als dunkelrothe, etwas gewulstete Punkte zu sehen. Die natürliche Längsstreifung ist weniger deutlich.

d) **Das Orificium urethrae internum bei anämischer Schleimhaut,** wie sich dasselbe in dem Cystoskop II nach *Nitze* präsentirt.

Die schwarze Umgrenzung ist bei allen cystoskopischen Bildern dieselbe. Die weissliche Sichel stellt die untere Hälfte des Orificiums dar, sie ist scharf begrenzt, an ihrem oberen Rande sehnig glänzend. Der Rest des Bildes stellt die röthlich schimmernde dahinter liegende, mit Wasser gefüllte Blase dar.

e) **Das Orificium urethrae internum bei hyperämischer Schleimhaut.**

Die Sichel desselben ist ebenfalls scharf begrenzt und besonders am Rande entsprechend der Blutfülle hochroth gefärbt.

a

b

c

e



d

FÜNFTES KAPITEL.

Pathologische Veränderungen

der

Epitheldecke.

Das normale Epithel, krankhafter, erhöhter Glanz desselben, verminderter Glanz, matterscheinende Oberfläche, absolute Glanzlosigkeit und höckerige Beschaffenheit, Undurchsichtigkeit und geringe Desquamation, Verfärbung und Pachydermie. Rückbildung der Epithelerkrankungen, die einzelnen Phasen derselben bei den stärker ausgebildeten Formen. — Psoriasis mucosae urethralis und histologische Veränderungen bei derselben. Epithelveränderungen bei Erkrankungen der hinteren Harnröhre. Künstlich hervorgerufene Epithelialerkrankungen: Aetzschorfe, Argyrose.

Hierzu die am Ende des Kapitel befindliche bunte Tafel III.

Wir wiederholen zunächst aus dem Kapitel der „Endoskopie der normalen Harnröhre", dass *das normale Epithel als solches einen glatten, durchsichtigen Ueberzug der Mucosa von gleichförmigem bestimmtem Glanze* darstellt. Letzterer kann bei einzelnen Individuen noch geringen Schwankungen unterliegen, welche sich nach den Verschiedenheiten der Blutfülle und des Saftreichthums der Schleimhaut und des Gliedes richten.

Die *Färbung* der Epitheldecke ist nur bei den stärkeren Erkrankungen verändert, bei den geringeren Störungen erleidet nur ihre Durchsichtigkeit pathologische Abstufungen.

Der *Glanz der Epitheldecke* und damit des urethroskopischen Bildes kann *pathologisch vermehrt* sein. Dieser Eindruck wird *fälschlicherweise* hervorgerufen, durch etwaige Flüssigkeitsreste auf der Schleimhaut — Cocaïn, Glycerin u. s. w. — welche immer vorsichtig mit dem Wattetampon aufzusaugen und gänzlich zu entfernen sind. Namentlich bei Anwendung von etwas grossen Lichtbogen, also grosser

Lichtstärke und wenig gebrauchten Tuben kann man derartigen Täuschungen leicht ausgesetzt sein.

Die wirklich vorhandene pathologische *Erhöhung des Glanzes* der Epitheldecke beruht auf einer besonders starken Injection der oberen Schichten des Mucosagewebes. — Sie ist gewöhnlich in der ganzen Ausdehnung der erkrankten Parthie, welche zumeist einen sehr grossen Theil der vorderen Harnröhre umfasst, von einer lebhaft rothen Färbung begleitet. Die Oberfläche macht dann gewöhnlich einen etwas unebenen Eindruck, an einzelnen Stellen ist sie auch leicht blutend, der lebhaftere Glanz kann sich auch nur auf einzelne Objecte, z. B. eine entzündete Drüsengruppe, eine geschwollene Morgagni'sche Krypte oder noch häufiger auf einen mehr oder weniger grossen umschriebenen District erstrecken. Nach meiner Erfahrung findet sich diese Erscheinung fast nur in Fällen von oberflächlicher und noch nicht sehr lange Zeit bestehender Entzündung vor Urethritis mucosae.*) Dabei handelt es sich nur um kleinzellige Infiltrationen der oberen Schichten: die gering ausgebreitete Entzündungsmasse ist noch nicht in bindegewebiger Umwandlung begriffen.

Im allgemeinen ist der krankhaft erhöhte Glanz aber ein nicht so häufiges und nicht so in die Augen springendes Vorkommniss wie das Gegentheil: der *pathologisch verminderte Glanz und die damit verbundene, veränderte Oberfläche der Epitheldecke.* Der verminderte Glanz ist stets ein Product der Erkrankung des darunter liegenden resp. sie ernährenden Mucosagewebes und es ist ganz natürlich, dass pathologische Vorgänge in diesem sich auch an der Aussenfläche documentiren müssen. Die einzelnen Krankheitsursachen, wodurch die Epithelialbildung gestört sein kann, werden noch genauer besprochen werden.

In gering ausgebildeten Fällen hat die Oberfläche über der erkrankten Stelle überhaupt nur ein *mattes Aussehen.* Die auf ihr vorhandenen Unebenheiten sind so geringgradig, dass man die einzelnen Niveauverschiedenheiten noch nicht unterscheiden kann. Die Erkrankung des Stratum des Epithels ist also noch nicht so hochgradig, dass sich tiefgehende Substanzverluste desselben ausbilden; es documentirt sich vielmehr nur eine Ernährungsstörung der sonst glänzenden und glatten Oberhaut. Findet dies bei einer von Natur anämischen und schlecht genährten Mucosa statt, so ist dieses Vorkommniss vielleicht weniger auffallend, als bei einer von Natur gesunden und saftstrotzenden.

---

*) cf. Beiträge zur Pathologie und Therapie des chronischen Trippers von *Oberlaender* und *Neelsen* S. 25.

Ueber solchen matten Stellen mit krankhafter Epithelbildung entstehen häufig *grössere Capillargefässnetze*, welche man dann in den Vertiefungen der Längsfaltung der Schleimhaut entdeckt. Urethroskopisch erkennt man dieselben deutlich als geringe Erhabenheiten resp. Auflagerungen. In der Färbung der veränderten Epitheldecke im allgemeinen ist in solchen Fällen noch nicht viel Aenderung gegenüber der normalen zu bemerken.

In diesem Stadium der Erkrankung der obersten Gewebsschichten kann man auch häufig kleinere und grössere *unregelmässig begrenzte Flecke mit einer deutlichen, ganz fein granulirten Beschaffenheit* auffinden. Dieselben bluten sehr leicht und sind durch Wucherungen des Papillarkörpers entstanden an Stellen, welche längere Zeit durch den Entzündungsprocess epithellos waren. Es sind also Granulationen im gewöhnlichen Sinne des Wortes, obschon sie nie so ausgeprägt zu sehen sind, wie etwa bei granulirenden Wunden der äusseren Bedeckung. *Anatomisch* konnten diese Granulationen von *Neelsen* deswegen nicht nachgewiesen werden, weil alle die geringgradigen Processe — Urethritis mucosae — *an der Leiche nicht nachgewiesen* werden können. Die granulierten Stellen kommen mit den eben erwähnten capillaren Gefässauflagerungen gern vergesellschaftet bei einem und demselben Falle vor, aber wie schon erwähnt, zumeist nur bei oberflächlichen Entzündungen. Durch diese Granulationen und Capillarauflagerungen kann das Aussehen der kranken Zonen rothfleckig werden, was besonders bei anämischer und der Schleimhaut mit mittlerem Blutgehalt auffällig hervortreten muss. —

Die im folgenden erwähnten höher ausgebildeten krankhaften Veränderungen der Epitheldecke sind alle durch dichtere, mehr oder weniger tiefgehende Infiltration der darunterliegenden Mucosa, die sehr bald der bindegewebigen Umwandlung unterliegt, bedingt. — cf. Kapitel IX—XII.

Man hat auch dabei verschiedene Stadien zu unterscheiden. Indess sind die Krankheitserscheinungen im Stratum der Epithelbildung auch in geringen Graden so stark, dass es zu einer ausgeprägteren Erkrankung der Epitheldecke dabei kommt. Dieselbe kennzeichnet sich durch *fast absolute Glanzlosigkeit* und *höckerige Beschaffenheit der Oberfläche*. Man muss nach dem Aussehen solcher Stellen annehmen, dass an einzelnen eine richtige Abschuppung und eine tief gehende Unregelmässigkeit in den Nachschüben der Epithelbildung stattfindet: von eigentlichen auffälligen Epithelneubildungen ist in den leichteren Fällen noch nichts zu bemerken. Wenn man den Tubus etwas schräg hält, so erkennt man deutlich eine grosse Menge von ziemlich regel-

mässigen kleinsten Unebenheiten. Sie gehen im Niveau gar nicht sehr tief, so dass nur ganz selten Blutungen durch sie hervorgerufen werden können. Indessen sind sie doch für das normale Auge immer deutlich erkennbar.

Eine besondere Eigenthümlichkeit dieser erkrankten Epithelflächen besteht darin, dass sie mit einer Schicht krümlichen, gelbgrauen, abgeschuppten Epithels bedeckt sein können. Dasselbe haftet locker auf seiner Unterlage und lässt alsdann beim Abwischen die schon beschriebene griesliche Oberflächenbeschaffenheit erkennen. Um diesen Epithelbelag zu sehen, soll man vorher den Patienten *nicht* uriniren und die Harnröhre nicht cocaïnisiren lassen, weil die locker aufhaftenden Massen durch den Urinstrom herausgespült und durch das Manipuliren bei der Cocaïnisirung ebenfalls abgelöst werden. Ich anticipire hier, dass diese Art der Epithelveränderung durch eine besondere Art Erkrankung der *Littre*'schen Drüsen hervorgebracht wird. Diese hat eine Absperrung des Secrets derselben und eine krankhafte Abschuppung der Oberhaut zur Folge.

Der *nächst höhere Grad* von krankhafter Veränderung der Epitheldecke ist mit einer stellenweisen Wucherung des Epithels verbunden. Man findet diese Erscheinung bei mehreren noch speciell zu erwähnenden Arten von mehr in die Tiefe sich erstreckenden Entzündungen und Infiltrationen vor. Die Oberfläche ist dabei, wie man sofort erkennt, sehr viel unebener, als bei allen bisher beschriebenen Arten; sie weist stärkere millimeterhohe Erhabenheiten und tiefere, bis ins Corium gehende Substanzverluste auf, die hie und da durch entsprechende Reizungen bluten können. Ein einigermaassen geübtes Auge wird daraus bald erkennen, dass man es mit einem Desquamationsprocess zu thun hat, namentlich tritt dies durch die rundliche Form der sich abschuppenden Stellen zu Tage. Der *natürliche Glanz* ist dabei *sehr vermindert*, die *Durchsichtigkeit* ebenfalls *verloren gegangen* und, als besonderes Characteristicum, ist noch die *Färbung der Epitheldecke* verändert. Die Epithelschuppen bilden deutlich mehr oder weniger scharf umschriebene, rundliche, graurothe oder rein perlgraue Flecken, je nach der mehr oder weniger starken Schichtung, welche die Epithellage darstellt. Dieselbe kann variiren von einer dicken, fast millimeterstarken, sich scharf von der Umgebung abhebenden, fest aufsitzenden, ohngefähr kirschkerngrossen Schuppe, bis zum fast durchsichtigen, mattgrauen, verschwommenen, stecknadelkopfgrossen Flecken, die sich von der Umgebung nicht abheben. An Stelle der einzelnen Schuppen und Schüppchen finden sich diese Epithelverdickungen mindestens ebenso häufig auch in geringer aus-

gebildetem Maasse auf grösseren Flächen entsprechend den umschriebenen erkrankten Bezirken als blosse Flecken vor. Der Character der Abschuppung ist also verloren gegangen und man hat eine an der Oberfläche mehr oder weniger glatte, matt glänzende, unregelmässig grau verfärbte Schleimhaut vor sich. Die Farbe dieser Stellen schwankt von der reinen perlgrauen Farbe bis zu roth durchschimmernden und nur wie mit einem Spinngewebe überzogenen Flecken. Die Begrenzung dieser Flecken sind unregelmässige Linien, wie sie der Zufall des sich abwickelnden Entzündungsprocesses darbietet.

Die veränderte Farbe ist bedingt durch starke Epithelablagerungen (Pachydermia mucosae)*); sie bestehen, wie *Neelsen***) zuerst nachgewiesen hat, aus einer starken Schichtung von reinem Plattenepithel, während die Epithelauskleidung der normalen Harnröhre nach *Posner* aus 3—4fachen, ausserordentlich variablen Schichten von cylindrischen, keulenförmigen, kubischen, runden und flachen Epithelzellen besteht.

Die *Heilung der erkrankten Epitheldecke* resp. ihre vollständige Wiederherstellung mit ihrem Glanze, ihrer Durchsichtigkeit und ihrer ursprünglichen Glätte geht, entsprechend den mehr oder minder bedeutenden Veränderungen, schneller oder langsamer von statten.

Bei der *Rückbildung* der beiden zuerst erwähnten, gering ausgebildeten Formen von Epithelialerkrankung — nämlich die, welche sich nur durch einen pathologisch erhöhten Glanz und eine erkennbare leichte Schwellung der Oberfläche kundgeben, andererseits die mit leichten Störungen in der Epithelbildung granulirten Stellen und Gefässneubildungen verbundene Art der Erkrankung — lassen sich besondere Phasen kaum beschreiben, wenigstens bei der ersten nicht. — Bei der zweiten Art erkennt man allerdings in dem Zeitraum von vielleicht 4—6 Tagen deutlich, dass die granulirten Stellen und die Gefässneubildungen verschwunden sind; auch schon am Aufhören der Blutungen wird dies ersichtlich. Das fleckenhafte Aussehen der Oberfläche ist ebenfalls verschwunden.

Der nächst höhere Grad in der Epithelerkrankung, wo es zu höckeriger Beschaffenheit der Oberfläche und locker aufsitzender Schuppenbildung kommt, kann in seiner Rückbildung natürlich genau verfolgt werden. Zunächst hören sehr bald die krümlichen Epithelschuppen, die überhaupt kein constantes Vorkommniss sind, auf, und

---

*) *Posner, Untersuchungen über Schleimhautverhornung — Virchow's Archiv, 118. Band.* 1889.

**) *Oberlaender-Neelsen, Pathologie und Therapie des chron. Trippers,* pag. 115.

man hat dann die reine gleichmässig höckerige unebene Oberfläche vor sich. Auch diese Niveauunterschiede verschwinden bald, vorausgesetzt, dass die darunter liegenden Infiltrationen des Mucosagewebes sich in gleichem Maasse zurückbilden und machen zunächst einer glatteren, aber glanzlosen Oberfläche Platz, welche allmälig den normalen Glanz wiedergewinnt. Diese letzte Phase der Rückbildung dauert gewöhnlich sehr lange und zumeist sind schon alle übrigen Krankheitserscheinungeu verschwunden, während die Epithelbeschaffenheit durch verminderten Glanz immer noch an die alte Erkrankung erinnert.

Der am hochgradigsten ausgebildete Epithelerkrankungsprocess mit *Pachydermie* und *Abschuppungen* zeigt ebenfalls deutlich ausgebildete Phasen in seiner Heilung. Zunächst beginnen sich dabei die stärkeren Unebenheiten der Epitheldecke als gröbste Veränderungen derselben zu verlieren. Die grauen und gräulichen Flecken verschwinden alsdann ebenfalls und zwar so, dass in der Regel gleichmässig die stärksten Auflagerungen allmälig die graue Farbe verlieren, während die schwächer grauen und nur mit einer dünnen grauen Verfärbung versehenen Stellen mattroth werden. Weiterhin findet sich allmälig der natürliche Glanz wieder, während erst in letzter Linie auch die Durchsichtigkeit wieder kommt und zwar immer erst *nach vollendeter Heilung* des unter ihr befindlichen Krankheitsprocesses. Entsprechend den vorhanden gewesenen mehr oder weniger tiefgehenden Veränderungen des Epithels wird die Rückbildung entsprechende Zeit in Anspruch nehmen müssen. Dieselben richten sich ziemlich genau nach der Stärke der darunter etablirten entzündlichen Infiltrationen, deren Rückgang und ihren eventuellen Rückfällen. —

Alle diese Epithelveränderungen finden sich hauptsächlich nur in der pars cavernosa; viel weniger ausgeprägt und überhaupt seltener in der pars posterior, wo schon im normalen Zustand ganz andere Epithelbildungen vorliegen.

Als ein anderer maassgebender Factor der Epithelerkrankungen hat die individuelle Beschaffenheit der Harnröhrenmucosa überhaupt zu gelten. Dementsprechend wird eine saft- und blutreiche Schleimhaut viel auffälligere derartige Veränderungen darbieten, und sie auch mehr hervortreten lassen, als eine anämische und trockene.

Hat man es urethroskopisch eventuell mit einer schon längere Zeit bestehenden oder gar bereits mit Instrumenten behandelten Urethritis zu thun, so wird man die Epithelveränderungen nicht mehr so originell, wie geschildert wurde, zu Gesicht bekommen, sondern nur die bereits im Rückgang befindlichen Formen derselben, die natürlich

noch immer weit entfernt sind vom normalen Aussehen. — Am längsten erhält sich immer das Stadium, in welchem man eine matt oder wenig glänzende, fast glatt zu nennende, aber undurchsichtige Oberfläche findet.

Es erübrigt noch einer besonderen und *seltenen* Epithelialveränderung zu gedenken, welche ich als *Psoriasis mucosae urethralis* schon einmal in *Nr. 275 der Volkmann'schen Hefte* beschrieben habe.*) Sie wird bei verschiedenen chronischen Entzündungsformen gefunden, scheint also nicht einer bestimmten eigenthümlich zu sein, ebensowenig wie sie sich etwa an besonders hyperämische weiche Schleimhäute unbedingt bindet, dieselben aber bevorzugt. — Sie findet sich in der ganzen pars cavernosa ur. vor, in der pars poster. gelang es mir noch nicht, sie zu constatiren. — Die characteristischen Merkmale derselben bestehen in schneeweissen, der Schleimhaut fest anhaftenden, ihr Niveau nur selten überragenden Flecken. — Die Figuration derselben ist ganz verschieden: von dem seltener vorkommenden kleinen stecknadelkopfgrossen einzelnen Fleckchen bis zum vollkommenen Ueberzug einer unter Umständen mehrere Centimeter betragenden Strecke. Die Aehnlichkeit mit der Psoriasis vulgaris d. h. der Schuppenflechte ist besonders ausgeprägt in der Configuration der einzelnen Flecken oder Auflagerungen wie man sagen will. — Die Stärke der verfärbten und veränderten Partie ist eine verschiedene. Sie kann ausserordentlich dünn sein, so dass man nur bei exquisiter Beleuchtung und genauem Hinsehen einen spinnewebdünnen weissen Ueberzug erkennen kann, oder sie ist so dick, dass sie wirkliche kleine Erhabenheiten bildet. Immer sind die Auflagerungen an den Rändern der Flecken besonders stark und ausserordentlich fest anhaftend, so dass es nur schwer gelingt, etwas davon abzubekommen. — Sie verändern sich langsam, oft jahrelang kaum; sie sind nicht immer an unter ihnen befindliche chronisch entzündliche Vorgänge der Mucosa gebunden, sondern machen dementsprechend mehr den Eindruck einer reinen Epithelialerkrankung. Entgegengesetzt den schon beschriebenen schuppenden Erkrankungen finden sich sicher nicht die starken Auflagerungen über entsprechend hochgradigen Schleimhauterkrankungen. Da die Art und Weise des Auftretens und Verlaufes eine rein epitheliale zu sein scheint, so findet auch hiermit die Besprechung dieser Veränderungen, die wohl nur endoskopisches Interesse hat, ihre Erledigung. Herr Privatdocent *Dr. Kollmann, Leipzig,* hat sich der Mühe unterzogen, solche psoriatische Stellen bei mehreren seiner Kranken zu entfernen

*) *Oberlaender:* Ueber nervöse Störungen am Harnapparat des Mannes.

und mikroskopisch zu untersuchen. — Er berichtete mir darüber folgendes:

„Die psoriatischen Häutchen erweisen sich als Schollen von fest mit einander verbundenen Epithelien, deren Kerne (vor allen aussen nach dem Rande der Häutchen zu) mit Bismarckbraun deutliche Tinction annehmen. In der Mitte der Häutchen ist oft ausser unsicheren Zellgrenzen überhaupt nichts Bestimmtes erkennbar. Die Form der Epithelien ist in der Regel die gewöhnlicher mittelgrosser polygonaler Pflasterzellen, doch giebt es auch vielfach kleine rundliche oder ovale Epithelien, ja selbst solche, die den hohen Cylindern der Prostata gleichen. Die zwischen diesen Epithelien zuweilen verlaufenden feinen Linienzüge mögen z. Th. den Conturen flacher Zellen entsprechen, welche von der Seite gesehen werden; wahrscheinlich handelt es sich aber in vielen anderen Präparaten auch um wirkliche eigene Faserung (Fibrin, Schleim u. s. w.). Bindegewebsfibrillen oder elastische Fasern wurden durch Reagentienbehandlung ausgeschlossen. Von praktischer Wichtigkeit ist vor allen das Resultat gewesen, dass absolut typische flache Pflasterepithelien an Stellen erscheinen können, welche normaler Weise Cylinderepithel führen sollen, wie vor allem der hintere Abschnitt der pars cavern. bis zum Bulbus. Es zeigt dieser Umstand, dass ein Vorkommen von derartig gestaltetem Epithel in Harnfilamenten keineswegs ausschliesslich nur auf die vorderste Parthie der pars cavernosa oder auf die hintere Harnröhre resp. den Blasenhals deutet.“ —

Die hintere Harnröhre hat, schon durch die Entwicklungsgeschichte bedingt, eine durchaus andere Epithelauskleidung und Structur als die vordere und es liegt auf der Hand, dass sich auch die eben geschilderten Veränderungen nicht in gleicher Weise in der Urethra anterior und posterior finden können. Nach den neueren Untersuchungen von *Oberdieck, Neelsen, Posner* besteht die Epithelschicht der Schleimhaut der vorderen Harnröhre nicht aus einfachem Cylinderepithel, sondern nach *Posner*'s genauen Untersuchungen aus mehreren (3—4) ausserordentlich variablen Schichten von cylindrischen, keulenförmigen, kubischen, runden und flachen Zellen. Die Schleimhaut der hinteren Harnröhre ist viel einfacher ausgestattet; sie hat ein viel zarteres, kleineres Epithel, was nur eine ganz geringe Schichtung zeigt.

Die pathologischen Veränderungen der Epithelialdecke der hinteren Harnröhre erstrecken sich in geringeren Formen nur auf den Glanz, der an sich matter als in der vorderen Harnröhre, vermehrt oder vermindert erscheinen kann. Es finden sich dabei, wie später noch erörtert werden wird, stets Erkrankungen der Unterlage vor. Bei

stärkeren chronischen Erkrankungen ist die Schleimhaut an der Oberfläche auf längere Strecken epithellos, wodurch ausserordentlich häufig Blutungen beim Darüberhingehen des Tubus entstehen. Diese eben pflegen nach mehreren Untersuchungen und der entsprechenden Behandlung seltener vorzukommen und man sieht dann in diesen Fällen deutlich den merklich vermehrten Glanz der Oberfläche. Ausserdem ist diese glänzendere Oberfläche zumeist auch nicht ganz so glatt wie die normale, sondern kann an verschiedenen Stellen eine gleichförmige ganz fein angedeutete, granulirte Beschaffenheit zeigen, ohne dass sie deswegen besonders leicht zu Blutungen neigte. Aus diesem Grunde muss man annehmen, dass die Schleimhaut an solchen Stellen dann eher härter als normal ist. Denn eine leicht lädirbare Schleimhaut fängt bei der Zerrung, welche sie durch ihre Gradestreckung durch den Tubus erfährt, stets an zu bluten. Jedenfalls ist es also noch etwas anderes als gewöhnliche Granulationen, was das unebene Aussehen hervorruft. Dass aber Granulationen im gewöhnlichen Sinne des Wortes in der hinteren Harnröhre vorkommen müssen, ist daraus zu schliessen, dass Papillome doch häufiger daselbst beobachtet werden. — Diese entstehen aber nur über Stellen, welche längere Zeit epithellos und mit Granulationen bedeckt gewesen sind. Eine andere Art von Granulationen findet sich auf den Schleimhautleisten, welche den Schnabel des Schnepfenkopfes bilden. Dieselben haben — cf. die Urethroskopie der normalen hinteren Harnröhre, Kapitel IV — eine grosse Aehnlichkeit mit kleinen Papillomleistchen; auch am Colliculus seminalis finden sich ähnliche Gebilde. Indessen repräsentiren diese Vorkommnisse doch schon mehr als Veränderungen der Epitheldecke und werden später ihre Besprechung noch einmal finden.

Von tiefer gehenden Veränderungen findet sich sehr häufig die glanzlose, trockene, undurchsichtige Epitheloberfläche, hie und da in Verbindung mit locker anhaftendem, krümlichem Belage. Dieses Vorkommniss pflegt sehr hartnäckig zu sein und verhältnissmässig hochgradiger als in der vorderen Harnröhre. Zweifelsohne giebt es auch krankhafte Veränderungen daselbst, welche den schuppenden Vorgängen u. s. w. entsprechen. Indessen gelangen dieselben dem Endoskopiker nicht zu Gesicht, da sie an Infiltrationszustände gebunden zu sein scheinen, welche ein Eingehen mit dem Untersuchungstubus unmöglich machen. Man vergl. darüber Kapitel XII.

Zweierlei *Artefacte* sind noch mit zu den krankhaften Epithelveränderungen zu rechnen, weil dieselben ausserordentlich häufig vorkommen. Der eine ist vorübergehend und besteht in *Aetzschorfen*, welche zumeist durch Injectionen hervorgebracht werden und zwar

kann dies durch adstringirende oder ätzende Mittel geschehen. Die durch oft weniger als $^1/_2$ %ige Zinc. sulf.- und verschiedene andere übliche Lösungen hervorgebrachten Aetzschorfe sind klein: 1—2 mm gross und weiss, haften fest an der Unterlage und finden sich in der Regel auf der Höhe einer Schleimhautfalte. Zumeist sind es mehrere, 2—8 vielleicht an Zahl. Sie verharren 1—2 Wochen oder kürzere Zeit an ihrer Stelle; dann sind sie ohne Spuren zu hinterlassen verschwunden. — Gründe für die jedesmalige Entstehung sind mir nicht bekannt geworden. Sie finden sich im allgemeinen selten und scheinen an besonders succulente Schleimhäute gebunden zu sein. Durch den längeren Gebrauch stärkerer 2—3 %iger *Resorcinlösungen* wird das Epithel auf weite Strecken hin abgehoben, verhornt und *unregelmässig* grauweisslich gefärbt. Die Aetzschorfe von *Argent. nitric.* sind je nach der Stärke der Lösung wie ein dünner weisser Schleier *gleichmässig* über die Oberfläche verbreitet; sie stehen ca. 24—36 Stunden.

Viel häufiger kommt dem beschäftigten Urologen die *Argyrose* der Harnröhrenschleimheit zu Gesicht. Sie pflegt so zu entstehen, dass man zumeist auswärtigen Patienten Höllensteinlösungen zu Injectionen verordnet und dieselben setzen die Verordnung alsdann eine lange Zeit fort, in dem guten Glauben das müsse so sein, weil es ihnen gut zu bekommen scheint. Wenn man einen derartigen stark ausgebildeten Fall zum ersten Male zu Gesicht bekommt, so weiss man im ersten Augenblicke nicht was man vor sich hat. Die Epitheldecke solcher Argyrosenschleimhäute pflegt etwas mattglänzend zu sein. Die Faltung der Schleimhaut ist unter diesem anhaltenden Gerb- und Aetzverfahren auch zumeist wieder normal geworden, denn sehr reizbare Fälle vertragen diesen Abusus argenti auf die Dauer überhaupt nicht. Die Ablagerung des Silbers geschieht im Epithelstratum. Sichtbar ist dasselbe in der Form von *unregelmässig contourirten, blauschwarzen Flecken, welche verwischten Tintenflecken am ähnlichsten sehen.* Dieselben verlaufen in der Längsachse der Harnröhre und scheinen sich zumeist der Längsfaltung anzupassen, sind also in der Mitte der pars cavernosa und im Bulbus am ausgeprägtesten. Etwa vorhandene *Ausführungsgänge von Drüsen und Krypten* erhalten diese Färbung *besonders stark* und zeichnen sich als besonders dunkle Punkte von der Umgebung ab. Diese Erscheinungen pflegen sich jahrelang nicht zu verändern und keinerlei Nachtheile zur Folge zu haben.

Tafel III.

Epithelialerkrankungen der Harnröhrenschleimhaut.

a) **Argyrose der Schleimhaut der vorderen Harnröhre.**

Die im allgemeinen stumpfroth bis grauroth gefärbte Oberfläche weist in der Längsrichtung verlaufende, bläulich schwarze, verwischte Flecken auf, welche um die Drüsenausführungsgänge besonders ausgeprägt sein können; letztere selbst sind besonders hochgradig schwarz verfärbt.

b) **Psoriasis mucosae urethralis.**

Die Schleimhaut ist im allgemeinen zumeist diffus infiltrirt und lässt verschieden grosse und den Abbildungen ähnlich geformte weissliche Flecken erkennen; dieselben sind nicht über der Oberfläche erhaben, fest aufsitzend und verschieden stark weiss gefärbt; im Centrum der Affection können sie durchscheinend dünn sein.

a

b

SECHSTES KAPITEL.

Pathologische Veränderungen der Drüsen.

Anatomische Vorbemerkungen. Die pathologischen Schicksale der einfach traubenförmigen Drüsen. Krankhafte Veränderungen der *Morgagni'schen Krypten:* solitäre Erkrankung, einfaches Ausheilen und Vernarbung, Oeffnung des Ausführungsganges und Smegmasecretion desselben, folliculäre Entzündung und Induration der Infiltrationsmasse. — Krankhafte Veränderungen der *Littre'schen Drüsen,* dieselben bestimmen das Aussehen der Oberfläche gewisser Schleimhauterkrankungen. — Die *an der Oberfläche sichtbaren Veränderungen der Littre'schen Drüsen,* endoskopisch sichtbare normal scheinende Ausführungsgänge, *einfache Schwellungszustände, infiltrative Entzündungsvorgänge,* Hypertrophie der Ausführungsgänge, gruppenförmiges Auftreten, verschiedene Grösse, Färbung und Entzündungszustände. Rückbildung der glandulären und periglandulären Infiltration. Sichtbarbleiben einzelner erkrankt gewesener Drüsen. Die *subepithelialen Veränderungen der Littre'schen Drüsen.*

Die neueren histologischen Untersuchungen *(Oberdieck, Neelsen, Posner, Finger)* haben ergeben, dass man zunächst *zwei Drüsenformen* in der Harnröhrenschleimhaut zu unterscheiden hat, nämlich einmal *einfache, traubenförmige Drüsen* von 0,1 mm Durchmesser, welche mit blossem Auge nicht sichtbar sind und direct unter der Epithelschicht gelegen, mit dieser auf's engste zusammenhängen und als zweite Form *acinöse Drüsen,* die sogenannten *Littre'*schen, welche auf die pars cavernosa beschränkt sind und entweder frei in der Urethra oder in die Lacunae Morgagni münden. Die erstgenannten Drüsen müssen sehr wenig resistenzfähige Gebilde sein, deren Nachweis an der Leiche kaum möglich erscheint und die auch bei Entzündungsprocessen schnell zu Grunde zu gehen scheinen. Bei der chronisch entzündeten Urethra

hat sie *Neelsen* nie nachweisen können und endoskopisch ist man daher auch nicht in der Lage, über ihre Betheiligung an den Krankheitsprocessen näheren Aufschluss zu geben.

Betreffs der *Littre'schen Drüsen* hat *Neelsen* eine für den Verlauf der chronischen Harnröhrenerkrankungen äusserst wichtige Beobachtung gemacht, welche hier in extenso mitgetheilt werden soll. Derselbe schreibt:*) „In Bezug auf die *Littre'*schen Drüsen habe ich den Angaben von *Oberdieck* nur die Bemerkung hinzuzufügen, dass dieselben ziemlich bedeutende individuelle Schwankungen ihrer Zahl darbieten und zwar sowohl der Zahl der frei in der Harnröhre mündenden, wie der Zahl derjenigen, welche die *Morgagni'*schen Lacunen umkränzen. Auch ihre Lage in Bezug auf die Oberfläche der Schleimhaut ist individuell verschieden; bei einzelnen Harnröhren liegen sie direct unter der Epithelschicht mit ganz kurzem oder fehlenden Ausführungsgang, bei der Mehrzahl aber etwas tiefer, durch eine dünne Bindegewebsschicht von der Epithellage getrennt.

Für die nachfolgenden Auseinandersetzungen sind aus diesen Beobachtungen folgende Schlüsse zu ziehen.

Die wichtigste ist die, dass die *Drüsenausstattung der Harnröhrenschleimhaut grossen individuellen Schwankungen* unterliegt.

Die so verschieden ausgestatteten Schleimhäute werden selbstverständlich auch ein *verschiedenes Aussehen* haben, wie wir bereits ausführlich und zu wiederholten Malen in den vorhergehenden Kapiteln erwähnt haben, dass *Blut* und *Saftreichthum, Glanz* und *Glätte der normalen Harnröhrenschleimhaut bei den verschiedenen Personen sehr verschieden sein kann und muss.* —

Weiterhin wird man bei der individuell so verschieden ausgestatteten Schleimhaut von vornherein einen *vollkommen verschiedenen Verlauf der auftretenden Erkrankungen annehmen* können und da dies auch den tagtäglichen Beobachtungen der Aerzte und Specialärzte entspricht, wird man es sogar thun müssen.

Man wird es endlich auch leicht erklärlich finden, dass die *entzündete Harnröhre bei dem einen Individuum eine grosse Menge durch die Entzündung sichtbar gewordener Drüsen zeigt* und in einem *zweiten Falle bei verhältnissmässig stärkeren Krankheitserscheinungen unter Umständen viel weniger resp. fast gar keine,* da sie durch eine Epithel- oder Bindegewebsschicht von der Oberfläche getrennt sind.

*) Pathologie und Therapie des chron. Trippers von *Oberlaender* und *Neelsen*. S. 118.

Die einfach traubenförmigen Drüsen.

Ueber die einfach traubenförmigen Drüsen, welche 0,1 Millimeter im Durchmesser besitzen, sind endoskopisch auch in leichteren Erkrankungsfällen keine genaueren Aufschlüsse zu erlangen, ebensowenig wie sie mikroskopisch bei chronischen Erkrankungen an der Leiche nachgewiesen werden konnten. Da diese drüsigen Gebilde als direct mit der Epithelschicht in Verbindung stehend von *Neelsen* bezeichnet wurden, so sind sie jedenfalls bei den vorher erwähnten Erkrankungen der Epitheldecke sehr stark mit betheiligt. Ueber ihr näheres Schicksal lässt sich jedoch etwas Bestimmtes nicht sagen; *ihre Existenz ist jedenfalls mit dem normalen und intacten Epithel verknüpft* — man vergleiche auch das betr. Kapitel. Möglicherweise stellen die vielen kaum bemerkbaren Unebenheiten, die bei den geschilderten leichteren Epithelialerkrankungen endoskopisch beobachtet werden, theilweise mit die ihrer Decke entblössten Drüsenkörper dar. Es muss auch die Frage offen bleiben, ob die bei einer Erkrankung einmal mit ergriffenen einfach traubenförmigen Drüsen jemals wieder functionsfähig werden können. Nach der schon besprochenen langen Andauer der Epithelerkrankungen überhaupt und dem sonstigen hinfälligen Character der in Frage kommenden Gebilde ist dies wohl kaum vorauszusetzen.

Die *Morgagni*'schen Krypten.

Die *Morgagni*'schen Krypten sind ebenfalls, wie schon erwähnt wurde, ihrer Zahl und Beschaffenheit nach individuellen Schwankungen unterworfen. Eine kryptenreiche Mucosa wird leichter Erkrankungen derselben erleiden als eine an diesen Gebilden arme. Die Art der Erkrankungen ist in der Hauptsache eine *zweifache*.

Sie können *einzeln* erkranken als eine einfache, circumscripte Geschwulst oder sie werden auch sobald sie in *dem Bezirke einer Entzündung liegen, mit erkrankt* sein müssen. Endoskopisch unterscheiden sich beide Arten des Vorkommens nicht wesentlich von einander und werden in Folgendem zusammen geschildert. Die einfache *solitäre Erkrankung* einer Krypte ist ein selteneres Vorkommniss und wird oft nur zufällig endoskopisch gefunden, da sie an sich nur unbedeutende klinische Symptome hervorzurufen im Stande sein würde und aus eben diesem Grunde auch an der Leiche dem Auge des Beschauers entgehen wird. Ihre Entstehung dürfte so zu erklären sein, dass ein vorübergehender leichter Entzündungszustand in dem betreffenden Bezirk stattgefunden hat, wobei die entzündungserregenden Substanzen mit in die Krypte gekommen sind. Während die oberflächliche Ent-

zündung schneller abgeheilt ist, bleibt dieselbe in dem complicirten drüsigen Gebilde der Krypte zurück. Es wird dies um so leichter dann geschehen können, wenn der Ausführungsgang zuschwillt, das Sekret sich anstaut und damit sozusagen eine *follikuläre und perifollikuläre Entzündung verursacht.* In dieser Beschaffenheit präsentiren sie sich auch gewöhnlich im Endoskop. Sie erscheinen dem untersuchenden Auge auf der rosaen und mattrothen Schleimhaut als röthliche oder hochrothe Erhabenheiten von der Grösse eines grossen Stecknadelkopfes und darüber; an ihrer Seite ist gewöhnlich der Ausführungsgang als ein kleines Grübchen mit verschwollenen glasigen Rändern sichtbar, aus denen glasig helles, milchiges oder eitriges Sekret hie und da herausquellen oder herausgedrückt werden kann. — Manchmal lässt sich der Ausführungsgang indessen nicht nachweisen und man muss dann annehmen, dass er von Natur nicht sehr gross gewesen ist und durch die Schwellung verdeckt wird. Ist die umgebende Schleimhaut blutreicher: sattroth — so lässt sich die geschwollene Krypte überhaupt schwerer erkennen. — Sie erscheint im Urethroskop als eine entsprechend grosse Erhebung, die in weiten Harnröhren die Grösse einer Erbse erreichen kann und in welcher die von Natur reichliche Blutcirculation unter Umständen durch die entzündliche Infiltration etwas verdrängt ist; sie muss dann also blässer als die Umgebung erscheinen. Die Verhältnisse bezüglich des Ausführungsganges sind dieselben wie bei der blasseren Schleimhaut.

Die Schicksal der geschwollenen Krypten ist ein dreifaches:

Die Schwellung kann erstens verschwinden — jedenfalls das seltenste Vorkommniss und nur in leichteren Fällen möglich. Das vorhandene entzündliche Sekret ergiesst sich dabei durch den Ausführungsgang in die Harnröhre während mehrerer Tage oder Wochen. In beiden Fällen sieht man dann die erwähnten Entzündungserscheinungen zurückgehen. — Der Ausführungsgang kann bei hochgradigen Schwellungen auf längere Zeit unsichtbar sein, um sich später eventuell recht weit zu öffnen. — Betreffs der Krypte selbst kann eine vollkommene restitutio in integrum und Functionsfähigkeit stattfinden oder die Entzündung war so gross, dass ein Theil, unter Umständen die ganze Krypte darüber zu Grunde gegangen ist. Beim Verheilen derartig verlaufender Entzündungsprocesse bilden sich hie und da deutlich erkennbare *circuläre Narben um den Ausführungsgang* herum, die auch nach oben und unten hin kleine Ausläufer senden können, je nachdem sich die Infiltration in die Umgebung mit verbreitet hatte oder vernarbende Infiltrationen der Umgebung ihre Narbenstränge um den Ausführungsgang schlingen. Kommt es nicht zur eigentlichen, an der

Oberfläche sichtbaren Narbenbildung, so nimmt das die entzündete Tasche umgebende Gewebe wenigstens einen narbenartigen Character an, d. h. es verliert vorübergebend die natürliche Elasticität und den Glanz, wird blass an der Oberfläche, wodurch die Ausführungsgänge der betroffenen Krypten ein Aussehen bekommen, wie Stecknadelstiche in Papier oder Pappe. Sie klaffen auseinander und sind vielleicht mit einem rothen Hof umgeben; auch kann man deutlich erkennen, dass ihre innere Auskleidung sehr geröthet ist. — Seltener finden sie sich mit Sekret oder einer blauschwärzlichen Masse ausgefüllt, über deren Ursprung im nächsten Kapitel berichtet werden wird.

Ein Vorkommniss, welches man nicht so oft zu Gesicht bekommt und welches vermuthlich auf noch zu erwähnende therapeutische Massregeln zurückzuführen ist, bildet das Verlängert- oder Vergrössertsein des Ausführungsganges der Lacune. Derselbe ist schlitzartig erweitert und auseinanderklaffend. — An einzelnen Exemplaren sieht man an den Wunden und im Grunde dieses Schlitzes sehr schön deutlich die einzelnen Ausführungsgänge der in die Krypte mündenden Drüsenexemplare, welche ebenfalls durch den chronischen Entzündungszustand und Infiltrationen der bindegewebigen Wandung vergrösserte Lumina erhalten haben. — Ueber das Zustandekommen dieser hypertrophischen Drüsenausführungsgänge wird noch ausführlich in diesem Kapitel gesprochen. — Ich anticipire hier, dass man derartig weitgeöffnete Ausführungsgänge von Krypten nur bei abheilenden oder nach ganz abgeheilten stärkeren Infiltrationen der Mucosa, die mit Dilatationen behandelt worden sind, beobachten kann.

Ganz selten ereignet es sich, dass die entzündete Krypte in ihrem vollen Umfange auseinander platzt. — Ich habe dieses Vorkommniss bei meiner reichlichen endoskopischen Erfahrung höchstens zehnmal gesehen. — Man hat dann ein ohngefähr halberbsengrosses Loch mit leicht zerklüfteten und blutenden Rändern vor sich, also einen exquisiten endoskopischen Befund.

Bei weitem häufiger ist ein anderer Ausgang: man sieht dabei die Ausführungsgänge mit stark gewulsteten hochrothen Rändern weit offen klaffen und eine *schmierig weissliche, smegmaartige Masse zumeist ziemlich reichlich herausquellen.* So secernirende Krypten erscheinen selten nur in einem einzigen Exemplar auf einmal, sondern in der Regel in mehreren; unter Umständen sieht man 5—6 in einer erkrankten Harnröhre. Die beiden letzten Ausgänge der Entzündung haben stets ein Zugrundegehen der Krypte im Gefolge.

Die dritte und nicht sehr häufige Form des Entzündungsverlaufes ist die, dass der Ausführungsgang der Krypte anfangs schon sich ver-

schliesst, die Entzündung also follikulären Character annimmt, sich in diesem Zustande lange Zeit erhält und abkapselt. Endoskopisch sieht man analog wie bei den anderen Formen, solange die Entzündung noch frisch ist, eine kleine röthlich gefärbte Erhebung der Schleimhaut oft mit einer deutlich bemerkbaren kleinen Delle in ihrer Mitte. — Der Ausführungsgang ist dabei zumeist vollkommen unsichtbar. Im weiteren Verlaufe verliert sich auch die Röthung, ebenso die kleine dellenförmige Vertiefung und nur das geübte Auge erkennt die unter der Oberfläche liegende abgekapselte Entzündung.

Oft ist dieselbe mit dem Finger von aussen schon in der Grösse eines Stecknadelkopfes fühlbar; namentlich aber fühlt man dieselben bei der Dilatation derartig erkrankter Harnröhren, wo sich diese Entzündungsheerde innerhalb einer grösseren höckerig anzufühlenden Infiltrationszone als über stecknadelkopf-, hanf- und hirsekorngrosse harte, auch mehr oder weniger verflachte Gebilde ausserordentlich deutlich palpiren lassen. In diesem Ruhezustande kann die entzündete Krypte lange Zeit verharren, ohne sich irgendwie zu verändern.

Ihr Inhalt hat sich bald nach dem Verschlusse eingedickt und das Drüsengewebe ist sammt seiner Umgebung eine bindegewebige Metamorphose eingegangen. Wie ich schon hier erwähnt und auch vielfach in meinem öfter citirten Buche und einer Reihe kleinerer Arbeiten über diesen Gegenstand geschildert habe, ist dies eine Art und Weise der Umwandlung von Entzündungsproducten, wie sie regelmässig bei chronischen Erkrankungen der Harnröhrenmucosa stattfindet und die Schnelligkeit, mit welcher dies geschieht, muss als typisch für dieselben gelten.

Die *Littre'*schen Drüsen.

Die *Littre'*schen Drüsen bilden schon ihrer Zahl und Ausbreitung nach die *wichtigste Gattung der Harnröhrendrüsen* überhaupt. — In der That sind sie auch bei allen bedeutenden Erkrankungen *am häufigsten* und, sobald es ihre anatomische Lage gestattet, *am sichtbarsten betheiligt.*

Die pathologischen Veränderungen derselben werden sich dann viel leichter einstellen, wenn die Drüsen an sich zahlreicher in der betreffenden Harnröhre vorhanden sind; ebenso werden sie auch dann besonders leicht ergriffen werden, wenn sie, wie aus den Studien *Neelsen's* hervorgeht, ohne Bedeckung sind oder nur durch die Epithelschicht und nicht noch durch eine mehr oder weniger dicke Bindegewebslage von der Oberfläche getrennt sind. In letzterem Falle

werden die entzündungserregenden Substanzen einen viel weiteren Weg in die Tiefe zurückzulegen haben, ehe sie die Drüsen erreichen als wie in ersterem. Eine so resistenzfähig gebaute Harnröhre wird leichte Entzündungen ohne Betheiligung der Drüsen rascher überwinden, da letztere durch die schützende Schicht von Epithel und Bindegewebe anfangs vor der Einwirkung der Entzündungserreger geschützt sind. — Diejenigen Schleimhäute aber, deren Drüsen nur durch eine dünne Epithelschicht von der Oberfläche getrennt sind, werden alsdann in toto in dem befallenen Bezirke erkranken können oder müssen und damit eine um so und so viel mal vergrösserte erkrankte Fläche repräsentiren. Jedenfalls spielt die Zahl und Lagerung der *Littre*'schen Drüsen bei dem Verlaufe der acuten und event. in das chronische Stadium übergehenden Entzündungen eine grosse Rolle neben der Intensität des entzündungserregenden Giftes.

In einem von mir verfassten Schriftchen *„Die practische Bedeutung des Gonococcus“ (Berliner Klinik,* Nr. 5) habe ich erörtert, von welchen Bedingungen der Verlauf der gonorrhoischen Infection in der Harnröhre abhängt. Unter anderen habe ich darin betont, dass die individuellen Verschiedenheiten im Bau der Harnröhrenschleimhaut neben der Natur des Infectionsstoffes das ausschlaggebende Moment für den Verlauf der Schleimhautaffectionen der Harnröhre bilden. Hierbei spielt Lage, Bau und Zahl der *Littre*'schen Drüsen eine grosse Rolle. Die genaue Kenntniss der Endoskopie bildet also neben der pathologischen Anatomie eine unerlässliche Vorbedingung für Verständniss und gedeihliche Behandlung dieser Erkrankungen.

Die an der Oberfläche sichtbaren Veränderungen der *Littre*schen Drüsen.

Wenn *Littre*'sche Drüsen in grösserer Anzahl im Endoskop sichtbar sind, so hat man von vornherein anzunehmen, dass sie erkrankt sind. Liegen dieselben frei und ohne Bedeckung in der Schleimhaut, so bedarf es nur eines geringen Entzündungsreizes, um sie sichtbar zu machen. Je stärker ihre Bedeckung ist, um so intensiver muss die Einwirkung des Reizes sein, damit zuerst die Bedeckung zum Schmelzen gebracht und dann noch der Drüsenkörper so erkrankt, dass er dem Auge sichtbar wird. Selbstverständlich bedarf der letztere Vorgang auch einer längeren Zeit zur Ausbildung.

Vielfach bekommt man bei hochgradigen Entzündungsprocessen aber überhaupt keine Ausführungsgänge *Littre*'scher Drüsen zu Gesicht. Dieser Fall tritt dann ein, wenn der Entzündungsprocess nicht im

Stande war die Bedeckung zum Schmelzen zu bringen; die krankhaften Veränderungen verlaufen alsdann subepithelial. Bei gewissen Vorgängen treten dieselben aber doch zu Tage wie in Kapitel XI näher erörtert werden wird. —

Hie und da tritt andererseits der Fall ein, dass man *Ausführungsgänge bei Abwesenheit jeder anderen Entzündungserscheinung* zu sehen bekommt; auch die fraglichen Punkte selbst erscheinen *verhältnissmässig reizlos*. Es ist dies so zu erklären, dass ein geringer Entzündungsprocess rasch abgeheilt ist und in den offen liegenden Drüsenkörpern noch ein Reizzustand zurückblieb. Sie zeigen sich als feinste eben sichtbare, von der Umgebung durch Farbenunterschiede nicht trennbare Grübchen und sind eigentlich nur deutlich erkennbar, wenn die Stelle etwas seitlich beleuchtet wird, d. h. bei leichter Schrägstellung des Tubus.

Meinen endoskopischen Studien und den histologischen Untersuchungen *Neelsen*'s zufolge bestehen die bedeutenderen Drüsenerkrankungen erstens aus gewöhnlichen Schwellungen, die mit Vermehrung der Secretion verbunden sind; weiterhin, in höheren Graden der Entzündung, aus Infiltrationen, die eine Vergrösserung des Drüsenlumens mit bindegewebiger Infiltration um den Ausführungsgang oder drittens eine Verschwellung des Ausführungsganges und Erweiterung des Drüsenkörpers zur Folge hat. Diese pathologischen Vorgänge geben in ihren Entwickelungs- und Vernarbungsstadien eine grosse Anzahl verschiedener endoskopischer Bilder.

Da die Entzündungsprocesse stets in der Fläche ausgebreitet und die Drüsen in grosser Anzahl vorhanden sind, liegt es auf der Hand, dass nur seltener bloss ein Exemplar der *Littre*'schen Drüsen auf einmal sichtbar sein wird. Man wird sie also in der Hauptsache stets *gruppenförmig* angeordnet zu Gesicht bekommen. So ist es möglich, dass z. B. auf einer besonders dafür günstigen, vielleicht linsengrossen Fläche 3—6 grössere und kleinere verschieden gefärbte Ausführungsgänge zu sehen sind. Solche Stellen können mehr oder weniger umfangreich sich in der ganzen pars cavernosa vertheilt finden, sodass man 30—40 oder noch mehr wird constatiren können. Ein ander Mal gelingt es bei demselben Grade der Erkrankung vielleicht nur ganz vereinzelte Exemplare zu Gesicht zu bekommen.

Die erkrankten epithellosen Stellen, welche die Umgebung der Drüsen bilden müssen, zeichnen sich stets durch eine matte und blassere Färbung aus, wie dies nach den Bemerkungen über die pathologischen Veränderungen der Epithelialdecke zu erwarten sein wird. Diese Umgebung ist für das endoskopische ins Auge Treten der Ausführungsgänge sehr förderlich.

Die einfachen Schwellungszusände der *Littre'*schen Drüsen.

Bei den einfachen Schwellungszuständen der Drüsen, wo sich die Ausführungsgänge noch nicht wesentlich erweitert und vergrössert haben, ist daher das Markantwerden derselben auch noch nicht so ausserordentlich; für das geübte Auge sind sie aber stets erkennbar. So ausgeprägt wie in den noch zu schildernden höheren Graden von Entzündung ist das gruppenweise Auftreten der Drüsen unter Umständen jetzt ebenfalls noch nicht. Man sieht sie sowohl öfter vereinzelt, als auch 2—3 Grübchen auf eine Fläche von mehreren Quadratcentimetern vertheilt. Die innere Auskleidung des Ausführungsganges zeigt leicht hervorgewulstete, blassrothe Schleimhaut; ihre directe Umgebung ist deutlich, wenn auch unbedeutend geschwellt, die Conturen der Schwellung sind aber noch leicht wellig. Im allgemeinen findet man diesen Entzündungszustand der *Littre'*schen Drüsen seltener, z. B. bei leichten Erkrankungsfällen empfindlicher Schleimhäute oder an den Rändern stärker erkrankter Zonen, wie sie eben jetzt geschildert werden sollen, oder auch in derselben Harnröhre neben anderen stärker drüsig erkrankten Parthien als einzelne Heerde in einiger Entfernung von diesen. Man wird erwarten können, dass beim Abheilen eine vollkommene restitutio in integrum stattfindet. Der ganze Krankheitsprocess dauert aber überhaupt nicht sehr lange; jedenfalls bedarf er zu seiner Abwicklung nicht annähernd so viel Zeit, wie der im Nachfolgenden beschriebene, wenn er nicht etwa in diesen übergeht.

Die infiltrativen Entzündungsvorgänge der *Littre'*schen Drüsen.

Das nächst stärkere Stadium der Entzündung ist das am häufigsten vorkommende; in demselben bildet sich die schon erwähnte bindegewebige Infiltration der Drüsenwandung, die eine Vergrösserung des Ausführungsganges zur Folge hat. In meinen ersten Arbeiten habe ich diese Vorgänge mit *Hypertrophie der Littre'schen Drüsen* bezeichnet und in der That ist dieser Zustand auch mit dieser zu verwechseln, wie denn auch frühere Endoskopiker: *Fürstenheim* und *Tarnowsky* von Drüsenhypertrophien vielfach sprechen. Diese Hypertrophie ist also der Haupttypus für eine ganze Reihe von Entzündungen, wie ich später zeigen werde und ausserordentlich häufig endoskopisch wahrnehmbar, so dass es kaum einen beschäftigten Endoskopiker geben wird, der dieses Vorkommniss nicht täglich mehrere Male beobachtet. Entsprechend der grossen Verbreitung der Erkrankung werden die Drüsen

auch viele Verschiedenheiten zeigen, z. B. schon in ihrer Grösse. Diese ist schon von Natur aus verschieden; um wie viel mehr wird sie es noch bei den einzelnen Stadien der Entzündung sein können. — Maassgebend dafür ist zunächst wieder die natürliche Beschaffenheit der Schleimhaut: so wird eine weite Harnröhre mit saftreicher Schleimhaut stets viel grössere Exemplare von entzündeten *Littre*'schen Drüsen aufweisen, als eine zarte, anämische. In zweiter Linie ist entscheidend: die Intensität des Entzündungsprocesses, der in vielen Fällen schon eine ganze Zeit angedauert haben muss, ehe die Hypertrophie resp. die bindegewebige Infiltration und Vergrösserung des Ausführungsganges zu Stande kommt. Die Zeit, welche bis zur Vollendung des Processes von dem Beginn der Infection verstreichen kann, dürfte von einer bis zu mehreren Wochen schwanken und ist von den eben angegebenen Factoren abhängig. Natürlich wird die eben erst entstandene Erkrankung sich von der schon längere Zeit bestehenden durch ihr Aeusseres unterscheiden müssen. —

Bei der Beurtheilung des Stadiums und des Characters der Erkrankung spielt nicht nur die Grösse und Zahl der Drüsen eine wichtige Rolle, sondern auch das Aussehen des Ausführungsganges und seiner directen Umgebung. Man kann wohl auch in den leichteren Stadien erkennen, dass die Ausführungsgänge noch mit einer ganz dünnen und durchsichtigen Membran, dem Reste der epithelialen oder bindegewebigen Schicht bedeckt sind. Sie erscheinen dann als kleine rothe Pünktchen, unter Umständen so klein, dass sie dem geübten Auge gerade noch sichtbar sind. Dies ist aber der bei weiten seltenere Fall. —

Zumeist ist dieser Bedeckungsrest von vornherein nicht mehr sichtbar und die Ausführungsgänge liegen direct zu Tage. Ihre Ränder können glatt sein und mit dem Schleimhautniveau abschliessen. Sehr oft zeigen jetzt die Drüsen einen deutlich circulären rothen Hof, wobei die Schleimhaut sonst noch glatt ist. Im intensiveren Stadium wulsten sich die Ränder deutlich immer mehr; das Lumen des Ganges wird dadurch bis zu einem gewissen Grade sichtbar und leicht klaffend, oder es ist auch nur als seichtes Grübchen erkennbar, dessen Umgebung hochroth gewulstete Schleimhaut bildet. Es gelingt, wenn auch nicht häufig, Secretion aus diesen Oeffnungen zu beobachten.

Wurde der Fall längere Zeit mit stärkeren Höllensteinlösungen, namentlich Instillationen oder Pinselungen behandelt, so findet man als ein gewöhnliches Vorkommniss eine *blauschwarze bis ganz schwarze Tingirung der entzündeten Krypten und Littre'schen Drüsen.* Früher hielt ich diese Färbung für pathologisch und zwar durch Hämorrhagien entstanden und bezeichnete sie entsprechend. Da ich bald darnach

die stärkeren Höllensteinlösungen überhaupt nicht mehr anwandte, sah ich auch endoskopisch keine hämorrhagische Tingirung mehr und bin nachträglich zu dieser selbstverständlichen Erklärung gekommen.

Zu einer eigentlichen Argyrose im Epithelstratum kommt es in solchen Fällen jedoch nicht. Die eben erwähnte Drüsentingirung ist auch von verhältnissmässig kürzerer Dauer; sie beschränkt sich auf wenige Wochen.

Namentlich auf der Höhe des Entzündungsprocesses kann man besonders deutlich die sehr variable Grösse der einzelnen Drüsenexemplare unterscheiden. Sie können so umfangreich sein, dass man glaubt, *Morgagni*'sche Lacunen vor sich zu haben; aber es sind dann so viele neben einander, dass schon die Anzahl gegen diese Annahme spricht. Auch können sich häufig neben vielen grossen mehrere kleine und umgekehrt vorfinden. In dem einen Falle sieht man wiederum nur einzelne grosse, in dem anderen eine Menge kleinere. Je nach der Verbreitung des Entzündungsprocesses kommen hier eine grosse Anzahl an einer einzigen Stelle und sonst kein einziges Exemplar vor, dort ist die ganze pars cavernosa von der fossa navicularis bis zum Bulbus damit, man könnte fast sagen, gleichmässig bedeckt: kurz alle Möglichkeiten, wie sie der Zufall und die natürliche Gruppirung der Drüsen nur erlauben, können beobachtet werden. Jedenfalls ist ihr Vorkommen ein unbedingtes Zeichen für eine noch vorhandene oder unter noch zu erwähnenden Umständen vorhanden gewesene Entzündung. —

Die soeben geschilderten Zustände: Infiltration der Umgebung der Drüse, ein weiter, vergrösserter Ausführungsgang mit gerötheter, sichtbarer Wandauskleidung und eventuelle hämorrhagische Tingirung, stellen den Höhepunkt der Entzündung dar. Derselbe kann längere Zeit bestehen, unter Umständen monatelang, ohne dass sich viel an dem urethroskopischen Aussehen derselben zu ändern braucht, vorausgesetzt, dass keine instrumentelle Behandlung stattfindet. Die Abheilung, welche sich niemals auf der ganzen entzündeten Strecke in gleichförmiger Weise vollzieht, richtet sich nach den nocentibus und adjuvantibus der Heilung, unter welch' letzteren die methodisch ausgeführte Dilatation der erkrankten Stellen die Hauptrolle spielt. Unter Umständen schon nach *einer* Dilatation ändert sich das Bild wesentlich. — Als besonders heilungshindernd ist in erster Linie eine schlecht construirte Schleimhaut und ein besonders intensiver Entzündungsprocess anzusehen.

Nach längerem Bestehen dieses scheinbaren Höhepunktes der Infiltration in den Drüsen beginnt dieselbe, wie später noch erwähnt

werden wird, gleichzeitig mit der des Mucosagewebes sich allmälig zu verlieren resp. narbig umzuwandeln. Man erkennt dies daran, dass die hochrothen und gewulsteten Ränder der Umgebung sich verlieren, wodurch man zunächst eher noch mehr die weit offenstehenden Ausführungsgänge — und zwar besonders gut bei den grossen Exemplaren — weit klaffen sieht. Auch bilden sich in einzelnen Fällen um grössere und kleinere Exemplare deutlich sichtbar circuläre Narben, wie schon bei den Erkrankungen der *Morgagni*'schen Krypten erwähnt wurde; selbstverständlich sind dieselben entsprechend kleiner und nur bei den grösseren Exemplaren genau zu unterscheiden.

Auch in diesem Stadium verharren oft trotz aller Behandlung die hypertrophischen Drüsen längere Zeit und es ist auch leicht erklärlich, dass die einmal so vergrösserten Gebilde sich nicht schnell verkleinern können. Erst allmälig mit dem vollkommenen Ausheilen der Krankheitszustände in den übrigen Theilen der Schleimhaut werden die Ausführungsgänge weniger sichtbar und verschwinden schliesslich ganz. Man sieht bei den in der Fläche weiter ausgebreiteten Erkrankungen auch nicht alle Exemplare auf einmal verschwinden, sondern zuerst die kleinen, dann die grösseren, schneller oder langsamer, je nachdem die Umstände dafür günstig sind. —

Ueber das Schicksal, welchem die entzündet gewesenen Drüsen verfallen, ist ohngefähr Folgendes zu sagen. Die nur gering infiltrirten Drüsenkörper werden jedenfalls nach Ablauf des Processes wieder vollkommen functionsfähig werden und bleiben können. Die einmal verloren gegangene Bedeckung kann sich natürlich nicht wieder bilden. Was das Resultat der schwereren Entzündungen anbetrifft, so beobachtete *Neelsen* in seinen Präparaten Folgendes: Er sah theilweis zu Grunde gegangene, geschrumpfte d. h. kleiner als normal, aber anscheinend noch functionsfähige *Littre*'sche Drüsen und endlich im Nebengewebe cystisch abgeschlossen liegende Hohlräume, die als Ueberreste der zu Grunde gegangenen aufzufassen waren. Jedenfalls bleiben während der Erkrankung die hypertrophischen Exemplare functionsfähig, denn man sieht öfters Sekret aus denselben hervorquellen; auch spricht die Beschaffenheit der chronisch gonorrhoischen Sekretion — Filamente — in der Hauptsache für Abstammung aus den Drüsen.*)

Selbst aber dann noch, wenn die Schleimhaut von allen Resten des Entzündungsprocesses sich gereinigt hat — beim Vorhandensein

*) cf. *Fürbringer:* Untersuchungen über die Natur, Herkunft und klin. Bedeutung der Urethralfäden. Deutsch. Archiv für klin. Mediz. 1883. Bd. 33, Heft 1. pag. 75 ff.

einer „todten Narbe“ (cf. das nächste Kapitel) — finden wir häufig genug einzelne Exemplare der hypertrophischen *Littre*'schen Drüsen innerhalb der früheren Entzündungszone. Als Zeichen von noch vorhandener Erkrankung sind dieselben nicht aufzufassen.

Auf den verschieden gefärbten Schleimhäuten werden sich die erkrankten Drüsen verschieden abzeichnen. Es wurde schon erwähnt, dass die epithellose, matte Umgebung bis zu einem gewissen Grade die Auffindung und Beurtheilung des Stadiums der Erkrankung begünstigte. Am leichtesten wird dies z. B. sein, wenn eine anämische Schleimhaut mit roth umhoften, grösseren Ausführungsgängen besetzt ist, schwerer, wenn man es mit gleichmässig rother Oberfläche und nur gering infiltrirter Schleimhaut zu thun hat; dann zeichnen sich die Ausführungsgänge durch einen blassen Infiltrationshof von der Umgebung ab. Ueber dieses verschiedene Aussehen vergleiche man specieller die nächsten Kapitel.

Die subepithelialen Veränderungen der *Littre*'schen Drüsen.

In den Fällen, wo die epitheliale und bindegewebige Bedeckung der *Littre*'schen Drüsen eine beträchtliche ist — und dies ist sehr häufig der Fall — wird erstere durch den acuten Entzündungsprocess oft nicht zum Schmelzen gebracht werden können; trotzdem werden die Drüsen aber afficirt, sobald sie in den Bereich der Entzündung kommen. Dabei schwellen sie durch die Rundzelleninfiltration zunächst an und da sich diese auch auf die bindegewebige Bedeckung mit erstreckt oder von ihr ausgeht, werden die Ausführungsgänge ebenfalls zuschwellen und die Entleerung der Secretion hindern. Dieser Vorgang entspricht auch den endoskopischen Befunden insofern, als in ausserordentlich zahlreichen Fällen von hochgradiger entzündlicher Infiltration keine oder nur ganz vereinzelte Ausführungsgänge sichtbar sind, im Gegensatz zu den sehr starken übrigen Krankheitserscheinungen. — Vereinzelt können die Ausführungsgänge übrigens auch in diesen Fällen sichtbar sein, weil ein vollkommen übereinstimmender Bau der Drüsen nicht stattfindet, sondern hie und da ein Exemplar der Oberfläche näher liegt. Dasselbe kann im Verlaufe der Entzündung mit seinem Ausführungsgang alsdann hervortreten.

Nach *Neelsen*'s Untersuchungen bildet die Drüse bei diesen Vorkommnissen dann mehr oder weniger grosse cystische Hohlräume, die mit einer colloiden Masse ausgefüllt sein können, welche mit der Zeit weiteren Umwandlungen unterliegt. Da, wo sie reichlicher auftritt, kann sie in vereinzelten seltenen Fällen auch zu acutem Zerfall des

Drüsengewebes führen. In anderen Fällen kommt es zu einer allmäligen narbigen Schrumpfung und Atrophie des Organs.

Eine grosse Anzahl der drüsigen Erkrankungen spielt sich also unter der Oberfläche der Schleimhaut ab. Selbstverständlich werden sich dieselben durch bestimmte Erscheinungen an der Oberfläche manifestiren, die je nach der Intensität der Entzündung, der Grösse der erkrankten Drüsengruppe und der Mächtigkeit der sie bedeckenden Schicht verschieden sein müssen. Die dadurch hervorgerufenen endoskopischen Veränderungen werden in den nächsten Kapiteln ausführlich zur Sprache kommen. —

SIEBENTES KAPITEL.

Die histologischen Veränderungen der Urethralschleimhaut

speciell bei chronischer Gonorrhoe.

Histologische Vorbemerkungen; die Schilderungen sind theilweise durch endoskopische Beobachtungen ergänzt, Form und Localisation der chronischen Entzündungen, die zwei Hauptformen derselben. — Die *lockeren Infiltrate.* Die *harten Infiltrate:* ihre Bestandtheile, Ausbreitung in Fläche und Tiefe, periphere und sprungweise Verbreitung, Zeit des Bestehens, Naturheilung, Narbenbildungen, Schwielen, todte Narben. Verhältniss der harten Infiltrate zu den Stricturen der Harnröhre.

Die genaue Kenntniss anatomischer Details der Harnröhrenschleimhaut und der angrenzenden Theile sind zum vollen Verständniss und zur Verwerthung der urethroskopisch sichtbaren Veränderungen wichtig, so dass in aller Kürze eine Recapitulation derselben wünschenswerth erscheint.

Soweit das corpus cavernosum ur. an der unteren Fläche der corpor. cavern. pen. verläuft, stellt es einen einfachen Hohlcylinder von in der Ruhe 8 Millimeter Durchmesser dar. Gegen das vordere Ende zu bildet es, wie der Hut eines Pilzes zu seinem Stiele, die Glans, am hinteren Ende den Bulbus. Beide Gebilde sind fest mit der Harnröhre verwachsen und das erklärt die unter Umständen rasche Einwanderung von Entzündungserregern dahin von der Harnröhre aus. In den beiden Endbildungen sowohl als in der Schleimhaut und dem corp. cavernos. selbst sind elastische Fasern und muskulöse Bestand-

theile vorherrschend; ihre genauere Beschaffenheit ist für die Urethroskopie weniger interessant.

Die *Albuginea* des corp. cavernos. ur. besteht aus meist ringförmigen Bindegewebsbündeln mit ausserordentlich feinen elastischen Fasernetzen.

Im Schaft des corp. cavern. ur. unterscheidet man eine mittlere Lage von weiten longitudinalen Maschenräumen, die sich nach der Mucosa und der Albuginea hin zu rasch verengern. — Oberhalb der Urethra sind die Maschen kleiner und enger, was für die Leichtigkeit in der Ausbreitung des Entzündungsprocesses nicht gleichgültig ist. Was die *Gefässvertheilung* anbetrifft, so finden sich feinere Gefässnetze an der Oberfläche, wo sie in die schlingenförmigen Gefässnetze der Cutispapillen übergehen und ebensolche von viel stärkeren Dimensionen in den Balken der weiten Maschenräume der mittleren Lage. Zwischen den Corpor. cavernosa penis und dem corp. cavernos. urethrae bestehen keine gefässlichen Communicationen, wodurch auch ein Uebergreifen der Entzündungserreger erschwert wird.

Wenn die *Urethra* aus dem Diaphragma urogenitale heraustritt, so besteht ihre *Wand* aus der propria, welcher eine cavernöse Schichte folgt und diese ist wieder von einer vorzugsweise ringförmigen Schichte glatter Muskelfasern umgeben. In dieser Beschaffenheit tritt sie in den cavernösen Körper, verliert daselbst bald die ringförmige Muskelhaut und nach einer kurzen Strecke, in welcher sich die cavernöse Schichte der Schleimhaut und das corp. cavernos. ur. Communicationsäste zusenden, sind beide cavernöse Schichten ganz in einander übergegangen. Die Muskulatur der Harnröhre würde dann gebildet aus den in den Balken der Maschenräume enthaltenen Fasern, einzelnen longitudinalen Fasern an der äusseren Seite der propria und transversalen Bündeln in der Mitte der oberen Wand. Die propria ist 0,2—0,3 Millimeter im Mittel mächtig, ist sehr reich an elastischen Fasern und solche enthalten auch in erheblicher Menge die Balken, welche die der propria nächsten Maschenräume begrenzen. Die Mucosa ist fast in ihrer ganzen Ausdehnung mit Papillen besetzt, die eine durchschnittliche Höhe von 0,2 und einen Durchmesser von 0,1 Millimeter haben, ihre Form ist mannigfaltig, in jeder Papille ist eine Gefässschlinge. — Man würde demnach die Mucosa der Harnröhre zu bezeichnen haben als ein Gebilde, welches ausserordentlich elastisch, blutreich und durchaus von Hohlräumen durchzogen ist; muskuläre Elemente sind spärlich am äusseren Rande vertreten, ihre Mächtigkeit ist äusserst gering. Sie geht, nur durch eine dünne bindegewebige Membran getrennt, direct in das corp. cavernos. ur. über.

Die folgende *Schilderung der pathologisch-anatomischen Veränderungen* kann und soll sich nicht allein auf Referirung der betreffenden Leichenbefunde, wie sie sich bis jetzt haben nachweisen lassen, beschränken. Es ist dies schon der Vollständigkeit wegen nicht angängig. Die geringgradigen Veränderungen sind post mortem überhaupt nicht mehr erkennbar, wären also höchstens spurenweis als zufällige Befunde nachweisbar gewesen; andererseits sind dieselben aber im Endoskope sehr gut und systematisch zu unterscheiden, im concreten Falle sehr wichtig und also nicht zu übergehen. In Folge dessen habe ich für diese Fälle meine endoskopischen Erfahrungen mit verwerthen müssen. Die Bemerkungen sollen zunächst nur zur Einführung in das endoskopische Studium und zur Erleichterung desselben dienen. Wünscht man sich detaillirt über die histologischen Veränderungen zu unterrichten, so würde sich die Lectüre der schon erwähnten Arbeiten empfehlen. Es wäre möglich, dass Jemand Anstoss daran nähme, dass ich bei Besprechung der pathologisch-anatomischen Veränderungen endoskopische Beobachtungen und histologische Befunde zusammen wiedergebe. Dem gegenüber bemerke ich, dass derartige Ergänzungen in anderen Disciplinen ebenfalls sehr üblich sind und dass es mir darum zu thun war, bei meinen Bemerkungen vor allen den practischen Zweck zu erreichen, wie dies von meiner Stellung als practisch thätiger Urolog in erster Linie nicht anders erwartet werden kann. Den histologischen Details habe ich also nur, soweit es nöthig war, Rechnung getragen. Die Endoskopie ist vor allem ein rein practischer Zweig der Urologie, sie steht in einem gewissen Gegensatz zu den mehr theoretischen bacteriellen Secretuntersuchungen und wird vom Katheder aus, wie viele rein practische Dinge, nicht so beurtheilt, wie es der Fall sein müsste.

Alle chronisch gonorrhoischen Veränderungen der Harnröhrenschleimhaut haben die Eigenschaft, dass sie *stets heerdförmig* und *unregelmässig begrenzt* auftreten. Ueberhaupt sind die Veränderungen für das ungeübte Auge an der Leiche so wenig sichtbar, dass sie Anfangs gewöhnlich übersehen werden. Die Veränderungen in der Färbung, Blutfüllung, Schwellung, Epithelverlusten u. dergl. sind makroskopisch an der Leiche nicht mehr festzustellen, während die durch hyperplastisches Bindegewebe und hypertrophische Vorgänge bedingten wie: Narben, Schwielen, vergrösserten Drüsen mehr in die Augen fallend sein müssen und vom Geübten in der Regel immer erkannt werden.

Ueber die *Localisation* der Entzündungen wäre noch zu sagen, dass in der Hauptsache die mittlere Parthie der pars cavernosa am

häufigsten befallen gefunden wird, dann der vordere Theil, scheinbar seltener der Bulbus. —

Man unterscheidet in der Hauptsache *zwei Grundformen;* eine *Eintheilung, die ich bereits* früher*) gemacht und die auch von *Finger* l. c. pag. 39 bis zu einem gewissen Grade nachträglich angenommen worden ist, ohne dass derselbe jedoch auf die Endoskopie Rücksicht genommen hätte. — Als Maassstab für die Unterscheidung dient nur *das Verhalten der kleinzelligen Infiltration im subepithelialen Bindegewebe.*

Wird durch dieselbe lediglich vermehrter Turgor der Schleimhaut und Hyperämie verursacht, ist die Infiltration locker und zeigt sie die Tendenz zu schneller Umwandlung in hyperplastisches Bindegewebe nicht, so rechne ich diese Fälle alle zur *ersten Grundform,* die ich früher Urethritis mucosae genannt habe. Wie schon erwähnt, sind die lockeren Infiltrationen an der Leiche nur zufällig nachweisbar, da sie nur aus einer unregelmässigen mehr oder weniger tiefgehenden, aber nicht sehr dichten kleinzelligen Infiltration bestehen. Der Uebergang zu der zweiten Grundform wird dadurch eingeleitet, dass diese kleinzellige Infiltration sich um die *Drüsen — Morgagni*'sche Krypten und *Littre*'sche Drüsen — zu verdichten beginnt. *Das Epithel* zeigt im ersteren Falle zumeist nur Schwellung und etwas Abschülferung, selten fehlt es an einzelnen Stellen ganz. In den Uebergangsfällen und harten Infiltrationsformen wird das Cylinder- in Plattenepithel verwandelt und zeigt dann stärkere Schichtungen *(Neelsen, Posner, Finger).* Der Heilungsprocess bei der ersten Grundform soll in reiner Aufsaugung der Infiltration bestehen, in den Uebergangsfällen beginnen sich kleine Narben zu zeigen.

Die Verschiedenheit der urethroskopischen Bilder, welche bedingt wird durch die einzelnen Entwicklungs- und Vernarbungsstadien, durch die Heftigkeit des Entzündungsprocesses und dessen Ausdehnung, endlich durch das von vornherein individuell verschiedene Aussehen der Schleimhaut überhaupt, bewog mich früher noch mehrerlei Unterabtheilungen der zweiten Grundform zu unterscheiden. Es war dies jedoch geeignet, das Verständniss der ohnehin schwierigen Materie, soweit es sich um endoskopische Einzelheiten handelte, noch mehr zu erschweren. Ganz ohne Eintheilungen geht es allerdings nicht ab.

Die *zweite Grundform* der chronisch gonorrhoischen Entzündungen zeichnet sich *von vornherein durch eine dichtere und tiefergehende*

*) l. c. pag. 24 u. f.

kleinzellige Infiltration im subepithelialen Bindegewebe aus, welche nicht ausschliesslich aus Leucocyten besteht, sondern wie wahres Granulationsgewebe reichlich junge Bindegewebszellen enthält. Dieselbe besitzt eine ausgesprochene Tendenz zur schnellen Bildung von hyperplastischem Bindegewebe. Diese Bildung erfolgt in einzelnen Fällen so schnell, dass man das erste Stadium der Schwellung auch klinisch oft gar nicht zu Gesicht bekommt, sondern nur das Stadium der harten Infiltration constatiren kann. —

Die Beschaffenheit des entstehenden Bindegewebes kann natürlich nicht immer die gleiche sein. Die Bildung desselben wird auch nicht immer in denselben Zeitabschnitten erfolgen, sondern das eine Mal schneller als das andere Mal. — Man findet dementsprechend auch sehr häufig hyperplastisches Bindegewebe mit viel kleinzelliger Infiltration durchsetzt. Die Qualität des entstandenen Umwandelungsproductes wird lockerer und fester sein müssen, je nachdem die voraufgegangene kleinzellige Infiltration war. Diese Beschaffenheit lässt sich urethroskopisch genau abschätzen und ist für die Schwere des Falles und dessen Heilung maassgebend. Warum diese Qualität der Infiltration und ihres Umwandelungsproductes in dem einen Falle von Anfang an die Tendenz zu dichterer Beschaffenheit und zum tieferen Eindringen in das Gewebe hat, lässt sich nicht genau feststellen. Es spielen dabei die individuelle Beschaffenheit der Schleimhaut und die Virulenz des Infectionsstoffes jedenfalls eine grosse Rolle.

Auch diese zweite Grundform der chronischen Gonorrhoe ist *exquisit heerdförmig und unregelmässig begrenzt.* Einzelne kleinere Heerde werden selten beobachtet und sind stets als in Abheilung begriffen und von früherem grösserem Umfange zu betrachten. Die Infiltrationen erstrecken sich zumeist über weitere Flächen, nehmen entweder die ganze vordere, hintere Hälfte oder den mittleren Abschnitt der pars cavern. ein, oder es findet sich eine stärkere Infiltration vom orific. ext. bis zur Mitte sich allmälig verlierend und unter Umständen im Bulbus eine zweite von geringerer Mächtigkeit u. s. w.

In den *am stärksten ausgebildeten Fällen ist das Harnrohr von der Infiltration wie von einem Panzer umkleidet.* Eine solche Beschaffenheit lässt sich sogar schon äusserlich dadurch erkennen, dass man eine Anzahl grösserer und kleinerer Knötchen am corp. cavernos ur. entlang palpieren kann. Am deutlichsten tritt das hervor, wenn man ein Dilatatorium in die kranke Harnröhre einführt und dasselbe aufschraubt. Man fühlt alsdann unter Umständen das ganze corp. cavernos. ur. mit grösseren und kleineren, flacheren und spitzeren Knötchen besetzt. Diese Conglomerate sind rings umgeben von Infiltrationen

(periglanduläre Infiltrate), welche sich allmälig je nach ihrer Ausdehnung verflachen. An einen so beschaffenen Heerd können sich alsdann noch einer oder zwei kleinere anschliessen. Auf diese Weise — d. h. durch Palpation — kann man sich die wirkliche Beschaffenheit der Entzündung am drastischsten vor Augen führen und man sollte sich durch dieses einfache Mittel in jedem Falle Rechenschaft über die Ausdehnung der Entzündung geben.

Im Uebrigen steht nicht nur nach meinen eigenen Beobachtungen fest, dass es in den meisten Fällen *nicht gelingt, die Entstehung einer mehr oder weniger starken, chronischen Entzündung zu hindern.* Es ist dies weder möglich durch die Anwendung einer irgendwie gearteten Einspritzung, noch viel weniger durch innere Mittel. Auch durch instrumentelle Behandlung ist dies nur bis zu einem gewissen Grade möglich. Etwas anderes ist es natürlich mit der *Beseitigung bereits längere oder kürzere Zeit bestehender Infiltrationen.*

Ueber *die Ausbreitung der Entzündung in die Tiefe* ist folgendes bemerkenswerth. Die leichteste Art der Entzündung wird ähnlich wie bei der ersten Grundform nur aus einer dichteren, subepithelialen, kleinzelligen Infiltration bestehen, welche die ausgesprochene Tendenz zum raschen Uebergang in hyperplastisches Bindegewebe bekundet.

Bei den stärker ausgebildeten Formen geht die Infiltration in unregelmässigen Abgrenzungen mehr in die Tiefe bis in das corpus cavernos. ur., dieses selbst durchsetzend. Besonders dicht und knötchenförmig ist dieselbe um die *Littre*'schen Drüsen und die Lacunen, wo dieselben bis ins corp. cavernos. ur. reichen. Die Entzündungsmassen erstrecken sich auch nicht gleichförmig in die Tiefe, sondern sie sind sehr oft in der Mitte der erkrankten Zone am stärksten, d. h. am dichtesten und tiefgehendsten, während an den Rändern die flachere Infiltration vorwiegt, obschon dies nicht als unbedingte Regel zu betrachten ist. Ueber die Ausbreitung der Entzündung in der Fläche ist schon gesprochen worden.

Die Entzündungen können auch wandern und sich mit der Zeit erst mehr in die Tiefe ausbreiten. Die Ränder der Entzündungszonen bestehen dabei *noch aus kleinkörniger Infiltration,* während die angrenzenden Bezirke bereits aus hyperplastischem Bindegewebe und der Mittelpunkt aus Narbengewebe gebildet wird. Die durch nachträgliche weitere Verbreitung entstehende Entzündung ist in der Regel von merklich schwächerer Intensität, also namentlich nicht so in die Tiefe gehend, als die ursprüngliche, wie es ja auch natürlich erscheint, da ihr der Reiz des frisch übertragenen Giftes im Gewebe fehlt. — Der Umfang in der Fläche kann aber unter Umständen ein ebenso grosser

oder grösserer werden, als der ursprünglich vorhandene. — *Seltener ist ein mehr sprungartiges intercurrentes Auftreten einer neuen Entzündung;* so kann man während der Abheilung eines Infiltrationsheerdes im vorderen Theile der pars cavernosa und am orificium ext., unter Umständen das Auftreten eines zweiten im Bulbus beobachten und umgekehrt. Es ist die Frage, ob es sich dabei nicht auch um bereits vorhandene und nur allmälig mehr ausgebildete Infiltrate handelt. Jedenfalls beobachtet man häufig, dass an vorher sichtbar nicht erkrankten Stellen und unter noch nicht vorhanden gewesenen klinischen Erscheinungen neue Entzündungen auftreten können.

Meine Erfahrungen über dieses Wandern der chronisch-gonorrhoischen Infiltration beruhen auf endoskopischen Beobachtungen; an der Leiche sind dieselben und das eben noch zu erwähnende Vorkommniss von *Finger* — l. c. pag. 45 — ebenfalls beobachtet worden, wenn auch nicht so ausführlich wiedergegeben.

Solche Wanderungsprocesse können beobachtet werden während einer Behandlung oder nachträglich nach der Entlassung des *vermeintlich* bereits vollkommen gesunden Patienten. Die eigentliche Ursache eines solchen delocalisirten Recidivs lässt sich nicht immer feststellen. Zweifellos spielen verdächtige Cohabitationen bei noch nicht verheilter Gonorrhoe und schlechte individuelle Schleimhautbeschaffenheit eine grosse Rolle dabei. —

Die *zweite aber viel seltener beobachtete Möglichkeit einer intercurrenden Entzündung* ist die, dass *innerhalb* der schon längere Zeit bestehenden Entzündungszone früher oder später, mehr oder weniger oft sich wiederholend, eine umschriebene acute Entzündung entsteht und zwar mit Vorliebe da, wo sich ein grösseres Conglomerat von infiltrirten Drüsen befindet. Man findet auch häufig mehrere grössere oder kleinere solche Heerde. Diese intermittirenden acuten Entzündungen pflegen mit der eitrigen Schmelzung der entzündeten Drüsen und deren Umgebung zu enden.

Die *Dauer des Bestehens der Entzündungen zweiter Grundform richtet sich nach der Intensität der Infection, der individuellen Schleimhautbeschaffenheit und der Therapie.* Da, wo es sich nur um dichtere und tiefergehende, kleinzellige Infiltrate handelt mit Verdichtung um die Drüsenkörper, kann in Wochen oder Monaten — irgendwie bestimmte Angaben sind natürlich unmöglich — Aufsaugung, eventuell mit geringer Narbenbildung stattfinden, deren Aussehen u. s. f. noch beschrieben werden wird. Besteht eine solche geringe Entzündung aber Monate, so ist man berechtigt anzunehmen, dass eine Bindegewebsbildung stattgefunden hat, womit zugleich längere Andauer

und längeres Widerstehen therapeutischen Eingriffen gegenüber wahrscheinlich wird. Je dichter und tiefer die Infiltrationen anfangs sind, um so mehr wird die vollkommene bindegewebige Umwandlung Zeit beanspruchen.

Die Zeit der Naturheilung, d. h. ohne Hilfe von Instrumenten, lässt sich auch in den leichteren Fällen nicht annähernd bestimmen. Bei der lediglich der Natur überlassenen retrograden Einwirkung kann sich das hyperplastische Bindegewebe allmälig zu einer *Schwiele* oder *todten Narbe* verdichten, welche anfangs natürlich zu der vorhandenen kleinkörnigen Infiltration und zur Menge des Granulationsgewebes in directem Verhältnisse steht. Diese Schwielen oder *Narben verändern sich mit der Zeit* insofern, als sie an Umfang in Tiefe und Länge verlieren, so dass sie sich schliesslich gewiss mindestens um mehr als die Hälfte verkleinern können. Die geringeren bilden dann nur unscheinbare, das Volumen der Harnröhre in keiner Weise verengende Gebilde. — Diese Resorptions- oder Verdichtungsvorgänge beobachtet man hauptsächlich nur an geringgradigen und mittelstarken Infiltrationsformen. Die stärkeren Einlagerungen von hyperplastischem Bindegewebe können viele Jahre fast auf demselben Niveau sich erhalten und sich dabei mit der Zeit noch excentrisch ausbreiten. — Die *Umwandlung in Schwielen* erfolgt bei den hohen Graden heerdförmig und streifenweise, aber immer sehr langsam, während die passende instrumentelle Behandlung dieselben Vorgänge unter allen Umständen schnell und durchgreifend bewirkt. Die Bildung der todten Narbe oder Schwiele erfolgt dabei schneller und vor allen Dingen sicherer. Ob und inwieweit eine *vollkommene Naturheilung* derartiger Zustände möglich ist, entzieht sich der Besprechung; jedenfalls verändern hochgradige Infiltrate allmälig immer wieder ihr Aussehen, bleiben recidivirungsfähig und sind gewiss zumeist infectiös.

Das Verhältniss dieser chronischen Entzündungsformen zur Strictur ist folgendes. *Stricturerscheinungen* kann jede, auch die geringgradigste Infiltration machen, denn das Wort Strictur stammt aus einer Zeit, wo man sich noch keinen wissenschaftlich durchgebildeten Begriff vom ganzen Wesen der chronischen Gonorrhoe verschafft hatte. Die Factoren, von denen das Zustandekommen dieser klinischen Erscheinungen abhängt, sind in erster Linie die individuelle starke oder schwache Blasenmusculatur und in zweiter Linie erst die relative Verengerung des Harnröhrenkalibers.

Eine starke Blasenmusculatur überwindet viele Jahre lang eine starke Verengerung der Harnröhre, während eine schwache nach kurzer Zeit des Bestehens derselben erlahmt, wobei Residualharn und Blasen-

überanstrengung die Folge ist. *Pathologisch anatomisch* ist die für Nummern unter 10 Fil. Charr. undurchgängige Strictur genau so beschaffen wie eine chronische Gonorrhoe, die für Nr. 23 bequem durchgängig ist, nur dass die Bindegewebshyperplasie mächtiger und die Neigung zur weiteren Production derselben oder zu Recidiven besonders ausgesprochen ist. *Die callöse Strictur* ist als eine besondere Abart dieser Entzündungen zu betrachten, deren Besprechung nicht mehr hierher gehört.

Die Endoskopie der Entzündungsformen des Mucosagewebes.

ACHTES KAPITEL.

Die weichen Infiltrationsformen.

Die weichen Entzündungsformen *(Urethritis mucosae)* bestehen nur aus kleinzelliger Infiltration der Mucosa, bringen keine Verengerungen hervor, finden sich bei leichten Infectionen. Das endoskopische Bild derselben in Bezug auf Veränderungen in der Färbung, vermehrten oder verminderten Oberflächenglanz, ferner: granulirende Stellen, Drüsenbildungen, Längsfaltung der Schleimhaut. Klinischer Verlauf. Die weiche Entzündung maskirt manchmal geringgradige harte Infiltrationen. *Urethritis irritativa,* deren Existenz theilweise in Abrede gestellt wird. Stumpfe Schleimhautfarbe bei derselben, Epithelveränderungen, Drüsen. *Herpes der Harnröhrenschleimhaut,* dessen relativ seltenes Vorkommen, endoskopische Veränderungen. *Urethritis membranacea desquamativa, Féléki*'s Krankengeschichten. *Tuberculose der Schleimhaut der vorderen Harnröhre,* Beobachtungen von *Schuchardt:* bacillenproducirender Oberflächencatarrh. Weiteres zweifaches klinisches Vorkommen: primäre Tuberculose der vorderen Harnröhre und von anderen Parthien des Systems dahin fortgesetzte tuberculöse Affectionen. Die endoskopischen Veränderungen in Bezug auf die Verbreitung, Vorkommen von Geschwüren, differentialdiagnostisches.

(Hierzu die am Schlusse des Kapitels befindliche bunte Tafel Nr. IV.)

Bei der Besprechung der pathologischen Veränderungen der einzelnen Gewebstheile würde als hauptsächlichster noch das eigentliche Mucosagewebe und die daran angrenzenden Schichten zu besprechen sein. Die Beschreibung dieser Veränderungen würde mit der des ganzen Bildes der Schleimhauterkrankung zusammenfallen. Nach dem Inhalt des vorhergehenden Kapitels ist es selbstverständlich, dass dabei eine gewisse Classification stattfinden muss, wenn auch von vornherein

vorausgesetzt werden kann, dass nicht jeder vorkommende Fall ein Schulfall der geschilderten Art sein kann, denn das Zustandekommen einer chronischen Urethritis hängt von zahlreichen Factoren ab.

Die weichen Infiltrationsformen.

Entsprechend der pathologisch-anatomischen Eintheilung hat man auch bei der Endoskopie zwei Grundformen von Entzündungsarten zu unterscheiden. — Die erste derselben umfasst die lediglich aus *kleinzelliger Infiltration* bestehenden Entzündungen. In meiner früheren Arbeit habe ich dieselben Unterschiede gemacht und diese lockeren und oberflächlicheren Infiltratformen: *Urethritis mucosae* genannt. Der Name „mucosae" wurde auch aus dem Grunde gegeben, weil bei dieser Species hauptsächlich nur die Mucosa und in zweiter Linie auch ihre Drüsen von der Infiltration betroffen werden. Die endoskopischen Bilder dieser leichten Entzündungen bieten nicht so viel Abwechselung als die später zu schildernden; namentlich werden sie *in Betracht kommende Verengerungen des Kalibers der Harnröhre gar nicht darbieten*, da die lockeren Infiltrationen in dem elastischen Gewebe genug Raum zum Ausweichen haben werden. Stösst man also beim Einführen des Tubus auf einen Widerstand, welcher nicht etwa in einem unzweckmässigen Einführen desselben seinen Grund hat, sondern durch eine Verdickung der Urethralwand hervorgerufen ist, so kann man von vornherein die leichtere Entzündungsform ausschliessen.

Betreffs ihrer *Localisation und Ausdehnung* ist zu erwähnen, dass man dieselben in der Regel nicht scharf begrenzt in der vorderen oder hinteren Hälfte der pars cavernosa, auch im mittleren Theile derselben findet; bevorzugt erscheint die vordere Hälfte, der Bulbus allein ist seltener davon befallen. Am deutlichsten tritt sie da, wo reichliche Schleimhaut mit Faltung sich vorfindet, hervor; innerhalb der Glans macht sie sich kaum bemerkbar.

Für das *Zustandekommen der leichten Entzündungsform* sind drei Factoren wichtig, erstens ein geringerer Entzündungsreiz, d. h. ein weniger giftiger Infectionsstoff, zweitens eine etwas fester construirte, nicht zu empfindliche Schleimhaut, endlich drittens die kürzere Andauer des acuten Entzündungsprocesses.

Der stärker toxisch entwickelte Entzündungsreiz — die Natur desselben bleibt dabei zunächst ausser Acht, d. h. ob Gonococcen oder noch irgendwie anders geartete Eiterung erregende bacterielle Stoffe, die Hauptrolle dabei spielen — würde mehr in die Tiefe gehende In-

filtrationen bewirken. Die von Natur empfindlicher d. h. zarter gebaute Schleimhaut würde Tendenz zu chronischeren Entzündungen zeigen und die längere acute Entzündungsdauer die Neigung zu dichteren Infiltrationen zur Folge haben müssen.

Das *endoskopische Bild* der Urethritis mucosae wird sich natürlich nach dem der normalen Schleimhaut des betreffenden Falles richten. Die sichtbaren Veränderungen beziehen sich erstens auf die *Färbung*, welche direct als *Entzündungsröthe* zu bezeichnen ist. Dieselbe findet sich übrigens keineswegs constant bei allen chronischen Entzündungsarten, sondern regelmässig nur bei den lockeren Infiltrationen der Oberfläche, wo sie durch den vermehrten Blutgehalt des lockeren und elastischen Gewebes ermöglicht wird. Bei den später zu besprechenden harten Infiltratformen findet zumeist das Gegentheil statt. Durch die entzündliche Congestion wird die anämische, von Natur blassrothe Mucosa an der Oberfläche hochrosa erscheinen, die von mittlerem Blutgehalt blutroth, die hyperämische dunkel bis blauroth.

Die *Epitheldecke* zeigt die im Kapitel V erwähnten und dort näher beschriebenen schwachen Veränderungen, welche durch die besonders starke Injection der oberen Schichten des Mucosagewebes hervorgebracht werden d. i. eine *Vermehrung des natürlichen Glanzes*. Bei der anämischen und von Natur glänzenden Oberfläche tritt dies weniger hervor als bei den stärker brillirenden Farbentönen der Schleimhäute mit grösserem Blutgehalte. — Mit der gewöhnlich schnell verschwindenden Entzündungsröthe tritt dann auch der normale Epithelglanz wieder ein. — Bei den weichen Infiltrationen findet sich aber auch eine zweite Art von Epithelerkrankung, welche als das nächst höhere Entzündungsstadium zu betrachten ist und sich durch *Glanzlosigkeit* und *Undurchsichtigkeit* der Oberfläche kennzeichnet. In späteren Stadien wird dieselbe mehr oder weniger deutlich höckerig, was durch eine feine Desquamation des Epithels bedingt ist. Die Färbung der erkrankten Epithelfläche ist hierbei nicht verändert. Dies ist stets ein Zeichen hochgradiger Entzündungen unterhalb solcher Bedeckungen. Im übrigen sind beide Arten der erwähnten Epithelerkrankungen natürlich an das Bereich der erkrankten Mucosa gebunden und finden sich über die ganze erkrankte Strecke *nie in gleichmässiger Weise vertheilt* vor; d. h. an der einen Stelle ist vermehrter Glanz, an der anderen Glanzlosigkeit und leichte Desquamation zu finden. Diese unregelmässige Vertheilung hat ihren Grund in der unregelmässig begrenzten chronischen Entzündung. Es geht dies sogar so weit, dass man unregelmässig begrenzte Flecken normalen Epithels umgeben von erkrankten finden kann. Da bei der geeigneten Behand-

lung die lockeren kleinzelligen Infiltrate auch sehr rasch zur Heilung gelangen können, so werden naturgemäss auch die Epithelveränderungen schnell wieder normal werden, es ist dies oft in wenigen (2—4) Tagen der Fall. Häufig findet man, dass die Entzündungsröthe schon geschwunden, das Epithel über der erkrankt gewesenen Strecke aber noch wieder normal geworden ist.

Hie und da kommt es auch vor, dass an einzelnen Stellen das Epithel bis auf das stratum papillare abgelöst ist und der Papillarkörper daselbst frei liegt. Kommt man mit dem Tubus über eine solche Stelle hinweg, so wird dieselbe naturgemäss *bluten*. Man findet dieses Blut entweder gleich beim Austupfen des Glycerins bei Beginn der Untersuchung, oder während derselben, wenn man die fragliche Stelle passirt. Zumeist ist die Blutmenge gering und der dritte oder vierte gebrauchte Tampon ist schon wieder rein. Gelingt es trotz der Verschmierung mit Blut sich ein genügend reines Gesichtsfeld zu verschaffen, so entdeckt man eine Anzahl kleine blutende Punkte neben einander, von der Grösse eines Stecknadelstiches bis Stecknadelkopfes. Bei der nächsten Endoskopirung pflegen diese Stellen gerade am besten verheilt zu sein und von den Epithelverlusten u. s. w. ist jede Spur verschwunden.

Die *Morgagni'schen Krypten* können sich bei der Urethritis mucosae in allen Stadien der subacuten Entzündung vorfinden. Entsprechend dem milden Character der sie umgebenden Infiltration ist die *weniger heftige Entzündung das gewöhnliche Vorkommniss*. Das endoskopische Aussehen derselben ist von mir pag. 56 folgendermassen geschildert: Sie erscheinen dem untersuchenden Auge auf der rosaen und mattrothen Schleimhaut als röthliche oder hochrothe Erhabenheiten von der Grösse eines Stecknadelkopfes und darüber. An ihrer Seite oder in ihrer Mitte ist gewöhnlich der Ausführungsgang als ein kleines Grübchen mit verschwollenen glasigen Rändern sichtbar, aus denen man hie und da glasig helles, milchiges oder eitriges Secret herausquellen sieht oder es herausdrücken kann. Ist die Schleimhautfarbe von Natur lebhafter roth, so ist die entzündete Krypte im allgemeinen etwas schwer zu erkennen, sie erscheint im Urethroskop als eine entsprechend grosse Erhebung, welche in weiten Harnröhren unter Umständen die Grösse einer Erbse erreichen kann. Durch die entzündliche Infiltration ist in solchen Fällen alsdann die Blutcirkulation manchmal gehemmt und der Körper der Krypte kennzeichnet sich auf der hochrothen Schleimhaut im Endoskop als blassrother oder rothgelblicher Fleck. Betreff der anderen zu beobachtenden Entzündungserscheinungen vergl. man Kapitel VI.

Die *Littre'schen Drüsen* findet man in der Hauptsache bei der Urethritis mucosae nicht afficirt: sind dieselben auf weite Strecken hin sichtbar, so kann der Fall zu den weichen Entzündungsformen nicht mehr gerechnet werden. Dabei müsste durch die Entzündung erst die Bedeckung der Drüsenkörper (Epithel und subepitheliales Bindegewebe) zum Schwinden gebracht sein. Ein Vorgang, welcher dem Charakter der Entzündungsart nicht entsprechen würde. Es deckt sich dies auch mit den Voraussetzungen, unter welchen man das Zustandekommen einer Urethritis mucosae anzunehmen hat. — Dieselbe findet sich vornehmlich bei derberer Schleimhaut und nicht zu starker Infection.

Ausser den bereits erwähnten Veränderungen erleidet durch die entzündliche Infiltration natürlich auch das Aussehen der Mucosa in ihrer *Längsfaltung* und *Längsstreifung* Veränderungen. Eine einheitliche Beschreibung derselben lässt sich nicht geben, da sie vollkommen von dem Aussehen der normalen Mucosa abhängig sind. Der Unterschied tritt wie immer am deutlichsten an der Grenze zwischen erkrankter und gesunder Zone hervor. Die *Längsstreifung* ist in der Hauptsache immer unkenntlich geworden, höchstens an den Uebergängen beginnt sie wieder durchzuschimmern. Mit der vollkommenen Abheilung, speciell mit dem Wiederauftreten der normalen Durchsichtigkeit der Epitheldecke, wird dieselbe alsdann wieder vollkommen sichtbar.

Die *Längsfaltung* der normalen Schleimhaut wurde im Kapitel III pag. 25 bis pag. 26 einer ausführlichen Besprechung unterzogen. Da die Urethritis mucosae in einer lockeren Infiltration des Schleimhautgewebes besteht, so wird an den Stellen, wo sich natürliche Längsfaltung vorfindet, dieselbe verdickt erscheinen und dadurch die Anordnung der Falten verändert sein müssen. Ist die Schleimhaut so wenig umfangreich, dass sie überhaupt keine Längsfaltung bildet, so beschränken sich die Veränderungen neben den schon erwähnten der Färbung und des Epithels auf eine allgemeine mehr oder weniger gleichmässige Schwellung, die vielleicht nur durch hie und da auftretende entzündete und geschwollene Krypten unterbrochen wird. Ist normaler Weise Längsfaltung vorhanden, so entstehen ohngefähr aus 6—8 kleinen rosaen Fältchen am Abschluss des Trichters 2—4 gröbere rothe, aus 2—4 gröberen rothen 2—3 sich hervorbuchtende hochrothe Schleimhautwülste; oder an einzelnen Stellen drängt sich die eine Hälfte durch eine entzündete Krypte hervorgewölbt weit in das urethroskopische Gesichtsfeld hinein, während die andere Hälfte nur als eine kleine rothe Hervorbuchtung sichtbar ist. — In den Harnröhren von mittlerem und grossem Kaliber ist der ursprüngliche Charakter der

Faltung aber immer noch gewahrt, wenn auch unregelmässig und verdickt, und *die Schwellung trägt zum Unterschied von den harten Infiltratformen stets den Character des Lockeren und Weichen.* Das allgemeine Bild der Schleimhaut ist geschmeidig geblieben, nicht trocken und hart, die Centralfigur ist geschlossen, nicht etwa klaffend, und lässt am besten die weiche Beschaffenheit der Infiltration hervortreten.

Bezüglich der *klinischen Erscheinungen* und der *Rückbildung* ist folgendes bemerkenswerth: Man kann *ca. 4—6 Wochen nach dem Beginn schwacher oder mittelstarker Infectionen erwarten, derartige endoskopische Bilder zu treffen.* — Sicher ist es möglich, dass derartige Formen auch durch Injectionen vollkommen zur Verheilung zu bringen sind, nur ist der Erfolg langsamer und unsicherer als mit der Dilatationsbehandlung. Endoskopisch würde dadurch ein besonderer Unterschied nicht hervorgebracht werden, höchstens, dass man hie und da Schorfe von starken Injectionsmitteln vorfindet. Mit *vorsichtigen* Dilatationen kann man zumeist beginnen, wenn die acuten Entzündungserscheinungen in der Hauptsache geschwunden sind. Schon nach der ersten oder zweiten Erweiterung hat sich dann in den jetzt besprochenen Fällen von weicher Infiltration die lockere Schwellung und Röthe der entzündeten Zone gegeben, unter Umständen schon nach wenigen Tagen, während das Epithel oft noch eine Zeit länger, bis zu 8 und 10 Tagen, eine leichte Trübung und Desquamation zeigen kann. Dann tritt aber auch bald wieder die gesunde, glatte, durchsichtige und glänzende Epitheloberfläche ein. — Bei sonst vollendeter Abheilung der erkrankt gewesenen Strecke beobachtet man nicht selten an ein oder mehreren Stellen leichte Hervorbuchtungen von Stecknadelkopfgrösse und darüber, über welchen das Epithel getrübt geblieben ist. Diese Reste entsprechen noch nicht verheilten Krypten, deren Ausführungsgang zumeist verschwollen und unsichtbar ist. — Nach ein oder zwei weiteren Dilatationen innerhalb 1 — 2 Wochen pflegen sich auch diese Reste der Erkrankung zu heben. — Natürlich soll man nicht versäumen noch ein oder mehrere Male nachträglich zu urethroskopiren, um sich von dem Bestand der Heilung durch den Augenschein zu überzeugen.

Ein verhältnissmässig häufiges Vorkommniss möchte ich jetzt noch kurz erwähnen. Die *Urethritis mucosae dient häufig gewissermassen als Deckmantel und Umgrenzung einer stärkeren Infiltrationsform,* sodass man Anfangs nur erstere vor sich zu haben glaubt. — Zumeist schon nach einer Dilatation tritt dann der wahre Character des Falles zu Tage. Die lockere Schwellung ist rasch abgeheilt und in der Mitte, als Kern, ist die schwerer abheilende, härtere und tiefer sitzende Ent-

zündung zurückgeblieben. Es liegt auf der Hand, dass diese nicht der schwersten Art sind, da sie sonst unmöglich durch eine leichte Schwellung maskirt werden könnten. Im Anfange des nächsten Kapitels wird derselben nochmals gedacht werden.

Urethritis ex irritatione oder Urethritis irritativa.

Als mit zu dieser Species gehörig, ist eine Entzündungsform zu betrachten, welche theilweise schon in die zweite Infiltrationsart übergeht. Die zu schildernde Form findet man in der Hauptsache nur bei *Masturbanten* der ärgsten Sorte und höchstens noch bei *Leuten, welche lange Zeit Gries- und Steinabgänge durch die Harnröhre gehabt haben,* also Personen, welche anhaltende Reizungen der Harnröhrenschleimhaut ergiebigster Art verschuldet oder unverschuldet erlitten haben. Ich weiss sehr wohl, dass es eine Anzahl Autoren giebt, welche das Zustandekommen derartiger pathologischer Veränderungen durch langfortgesetzte starke Masturbation für unmöglich halten. Die Urethroskopie hat das Unglück, zum grössten Theile von Leuten abgeurtheilt zu werden, welche das Handwerk selbst gar nicht gelernt haben und nicht verstehen und so ist es auch in diesem Falle; also habe ich nicht nöthig, über diese Meinungsverschiedenheit noch ein weiteres Wort zu verlieren. Im übrigen mache ich selbstverständlich nicht den Anspruch, derartige Vorkommnisse allein*) gesehen zu haben. Es ist natürlich ebenso wenig nöthig, dass jeder hartnäckige Masturbant und jeder Gries- und Steinleidende in seiner Harnröhre dieselben Veränderungen der Schleimhaut zeigen muss. Für den Endoskopiker genügt es, wenn er einen Befund constatirt, welcher prägnante Veränderungen zeigt, die in keinen anderen Rahmen passen und bei denen klinische Symptome und Harnröhrenveränderungen übereinstimmen. Der Grund, warum in dem einen Falle dasselbe schädliche Moment die Schleimhaut weniger deutlich verändert als in dem anderen, ist erstens in der Quantität der masturbatorischen Reizungen zu suchen, zweitens in dem individuellen Unterschied der Schleimhautbeschaffenheit, die auch sonst beim Zustandekommen pathologischer Veränderungen die massgebendste Rolle spielt. Ob überhaupt und inwieweit auch noch gonorrhoische Reize beim Zustandekommen hochgradiger derartiger Veränderungen nöthig sind, lässt sich nicht immer entscheiden. Man kann aber wohl annehmen, dass auf einem durch solche Vorgänge in constantem Reizzustande erhaltenen Boden auch

*) Vergl. u. a. *Kromeyer,* Deutsche medic. Wochenschrift 1891, Nr. 25.

der sonst minder toxisch wirkende Entzündungserreger, dessen Schädlichkeit in einem anderen Falle vielleicht gar nicht in Frage zu kommen braucht, sicher, intensiver und in einer besonderen Art und Weise wirken kann, als auf einer nicht gereizten, kräftigen und normalen Schleimhaut.

Die durch chronische manuelle Reize entstandene Entzündung der Harnröhrenschleimhaut zeigt folgende Characteristica: Das *Colorit* der Schleimhaut ist in allen diesen Fällen ein ausgeprägt *stumpfes*. Auch bei den anämischen Schleimhäuten tritt der gesunde, blasse, röthliche Grundton nicht hervor, sondern hat einer allgemeinen stumpfen, blassgraurothen Färbung Platz gemacht; bei Schleimhäuten mit mittlerem und hohem Blutgehalt ist er ebenso entsprechend verändert. Es hat dies vor allem seinen Grund in der *Epithelveränderung*, durch welche Glanz und Durchsichtigkeit verloren gegangen ist. Die Oberfläche ist aber dabei im allgemeinen glatt geblieben; es findet keine nennenswerthe Desquamation, wie in anderen leichteren Entzündungsfällen statt, wenigstens lange nicht in dem schon geschilderten Maasse. An hervorragend gereizten Stellen kann man oft besonders in der Längsachse ausgedehnte unregelmässige Flecken von opaler Farbe erkennen, die sich in der stumpfgefärbten Umgebung nicht so prägnant abheben, wie dies bei den identischen Epithelveränderungen der stärkeren Infiltrationsformen der chronischen Gonorrhoe der Fall ist; auch treten sie keineswegs besonders über das Niveau der Schleimhaut hervor, sondern scheinen mehr innerhalb der Epithelschicht zu liegen. Diese Flecke sind zumeist 2 — 5 Millimeter breit und bis 10 Millimeter höchstens lang. In ihrer Nähe finden sich hie und da Gruppen von 3—6 und noch mehr Ausführungsgängen von *Littre'schen Drüsen*. Die Umgebung derselben ist ebenfalls nicht normal, sondern zeigt eine flache Infiltration, welche an die der chronischen Gonorrhoe erinnert. Inhalt habe ich in den Ausführungsgängen meines Erinnerns nicht gesehen. Eine wesentliche *Veränderung in der Längsfaltung* als Kennzeichen entzündlicher Infiltration findet sich nicht vor. Die *Längsstreifung* wird man in den meisten hochgradigen Fällen vergebens suchen; sie ist, wenn sie vorhanden war, jedenfalls verwischt. —

Das soeben beschriebene endoskopische Bild wird mir auch von *Kollmann*-Leipzig bestätigt, der über masturbatorische Veränderungen der Urethralschleimhaut im Laufe der Jahre mehrere genaue Protokolle aufgenommen hat. Er betont vor allem — neben der Veränderung des eigentlichen Mucosabildes — das hier und da auffällige Hervortreten von vereinzelten oder gruppenweise angeordneten Drüsen.

So ungefähr würde sich das Bild der Urethritis ex irritatione in

der hochgradigsten Form repräsentiren. Es geht demselben natürlich wie allen anderen Schulfällen; man wird vielleicht lange suchen können, ehe man alle diese beschriebenen Eigenschaften in einem vereinigt findet. *Berechtigt ist man zu der Diagnose,* wenn man die geschilderte geringgradige Epithelveränderung auf weite Strecken verbreitet constatirt, bei sonstiger Abwesenheit von Entzündungserscheinungen innerhalb der Mucosa. Als ein *constantes Symptom* ist das *stumpfe Colorit* zu betrachten; die opalen Flecke wird man selten finden. Gruppen von *Littre*'schen Drüsen in der beschriebenen Form allein beweisen natürlich noch nichts für die Diagnose, würden aber bei sonst zutreffenden Kennzeichen die Diagnose stützen. Im allgemeinen ist dieselbe nicht so leicht zu stellen, wie man glauben möchte; die Beschreibung dieses endoskopischen Befundes gehört der Vollständigkeit wegen aber hierher. Bei der ausserordentlichen Verbreitung der veranlassenden Gewohnheit ist es gewiss an sich nicht selten, dem Arzte wird nur im allgemeinen weniger Gelegenheit geboten, es zu Gesicht zu bekommen. Viel prägnantere Erscheinungen finden sich übrigens bei Masturbanten in der pars prostatica ur., von welchen noch die Rede sein wird. Dem geübten Endoskopiker werden aber gewiss beim Durchlesen des geschilderten Bildes alsbald dieselben, ähnliche und ergänzende Befunde meiner Darstellung ins Gedächtniss kommen.

Man kann aus den angegebenen Symptomen schliessen, dass es sich *lediglich um Veränderungen der obersten Gewebsschichten* handelt, auch giebt es kaum ein anderes endoskopisches Bild, welches sich mit demselben verwechseln liesse.

Noch ein klinisches *Symptom* ist zu erwähnen, nämlich *die Hartnäckigkeit dieser Veränderungen* etwaigen therapeutischen Eingriffen gegenüber. — Es ist dies geradezu characteristisch für diese Veränderungen. Mir ist es meines Erinnerns nicht gelungen, auf die Dauer derartige hochgradig veränderte Zustände der Farbe und des Epithels wieder normal zu machen. Was daran Schuld ist, vermag ich nicht zu sagen; meine Ungeschicklichkeit allein glaube ich nicht, wohl aber die durch lange Jahre hindurch fortgesetzten Malträtirungen der Schleimhaut, welche gewissermassen eine Umwandlung der Epithelbildung zur Folge haben müssen. — Selten oder nie pflegen die masturbatorischen Reizungen in solchen Fällen unterlassen zu werden und hierin wird wohl die weitere Ursache des Misserfolgs nicht nur meiner, sondern auch jeder andern Therapie zu suchen sein. Als ein besonderes Unglück ist das nicht zu betrachten, denn in den meisten Fällen ist die Schleimhauterkrankung, abgesehen von geringen örtlichen Beschwerden, belanglos. —

Zu dem Kapitel der weichen Infiltrationen gehören noch eine Anzahl nicht häufig vorkommender Schleimhautaffectionen, welche nicht infectiösen Ursprungs sind. Es sind folgende:

Urethritis herpetica, der *Herpes der Harnröhrenschleimhaut,* ein im Ganzen und Grossen seltenes Vorkommniss. Er ist bereits von mir früher erwähnt worden: Sammlung klinischer Vorträge von *R. Volkmann,* Nr. 275. Man findet denselben zumeist bei Personen, die an chronischem Herpes praeputialis, dessen nähere Besprechung nicht hierher gehört, leiden. Macht sich bei solchen Patienten von Zeit zu Zeit ein unmotivirter, leichter Ausfluss der Harnröhre während einiger Tage bemerkbar oder klagen dieselben über periodenweis auftretende Schmerzen mit Hitzegefühl in der Harnröhre, so findet man häufig endoskopisch bei sonst normaler Schleimhaut einzelne geröthete und etwas geschwollene Schleimhautstellen, ungefähr von der Grösse eines Fingernagels. Dieselben sind zumeist in der vorderen Hälfte der pars cavernosa gelegen. In der Mitte dieser rothen und geschwollenen Stellen, welche im übrigen auch fehlen oder vielmehr im späteren Stadium bereits etwas verblasst sein können, erkennt man deutlich eine oder mehrere stecknadelkopf- bis linsengrosse epithellose Flecken, zumeist nur daran kenntlich, dass sie leicht bluten. — Untersucht man recht vorsichtig, so gelingt es vielleicht auch einmal einzelne Herpesbläschen zu entdecken. — In 3 — 5 Tagen pflegt auch ohne therapeutisches Eingreifen jede Spur der Krankheit verschwunden zu sein. Häufig erscheinen mehrere derartige Anfälle hintereinander, mehr wie 4 — 6 habe ich im Verlaufe eines Jahres noch nicht beobachten können.

In der Regel bekommt man endoskopisch diese Herpesausbrüche erst zu sehen, wenn sie im Abheilen begriffen sind. Da die befallenen Stellen eine Zeit lang schmerzhaft bleiben können, so wird die erkrankte Stelle vom Patienten zumeist deutlich localisirt und man findet dann leichter das bereits beschriebene endoskopische Bild. Etwaige Blutungen bei der Untersuchung pflegen nicht so stark zu sein, dass sie störend wirken. Die epithellosen Stellen unter den geplatzten Herpesbläschen sind als seichte Grübchen, besonders bei seitlicher Beleuchtung, gut sichtbar. Die entzündliche Röthe zeichnet sich besonders bei anämischer Schleimhaut von der Umgebung noch ab. Ein weiteres endoskopisches oder klinisches Interesse hat die Affection nicht.

Ein zweites hierher gehöriges Krankheitsbild bildet die unter dem Namen: *Urethritis membranacea desquamativa,* von *Grünfeld* und *Fétéki* (Internat. Centralblatt von *Zülzer*, Band III, Heft 7) beschriebene Schleimhauterkrankung. Ich selbst habe über dieses jedenfalls seltene endoskopische Krankheitsbild keine persönliche Erfahrung, möchte aber

dessen Erwähnung der Vollständigkeit wegen hier nicht unterlassen. Die Fälle sollen nach F. *nur in Folge des Gebrauchs von Höllenstein-injectionen entstehen.* Die endoskopische Beschreibung l. c. der *Fétéki*-schen Fälle, die daselbst ausführlich wiedergegeben sind, lasse ich jetzt folgen:

Seit 4 Jahren bestehende Blenorrhoe, nach Vornahme von Injectionen mit Liq. Plbi. acetic. zeigt der Kranke folgenden endoskopischen Befund: In der pars pendula sind an einigen Stellen linsen- bis erbsengrosse schmutzig-weisse, matte, über das Niveau der Schleimhaut sich erhebende, inselförmige Plaques zu sehen, an welchen weder die radiäre Streifung, noch der regelmässige Lichtreflex wahrnehmbar sind. Aus der Form des Trichters und der Centralfigur liess sich eine Strictur ausschliessen: wir hatten es offenbar mit Epithelauflagerungen*) zu thun. Die Schleimhaut der pars bulbosa und membranacea ist hochroth, von sammetartiger Beschaffenheit mit einzelnen bei der Berührung leicht blutenden Erosionen. Radiäre Streifung aufgehoben. Unregelmässige Lichtreflexe. Die pars prostatica wurde nicht untersucht. Durch Behandlung mit Lapis infernal. und Jodkaliglycerin verändert sich das endoskopische Aussehen und bietet folgendes gleichmässige Bild: Die Schleimhaut war mattrosa ins Grau spielend, die radiäre Faltung eine seichtere, die Elasticität so verringert, dass mit Mühe Tub. 20 hineingeschoben werden kann. Nach Injection einer $^1/_2{}^0/_0$igen Lapislösung entleeren sich zwei cylindrische, milchglasfarbene, dem innwendigen Häutchen des Schilfrohrs ähnliche Röhrchen, an welchem keine Längsfaltung mehr wahrnehmbar ist und die einen getreuen Abdruck des Harnröhreninnern bieten. — Mikroskopisch erwiesen sich die Röhrchen als aus geschichtetem Pflasterepithel mit grossen Kernen bestehende Gebilde. — Endoskopisch erweist sich nach der Abstossung dieser Häutchen die Schleimhaut von wesentlich lebhafterer Farbe, glänzender, glatter und die radiäre Faltung mehr ausgeprägt. — Blutende Stellen waren nicht zu sehen.

Die zweite Krankengeschichte der *Fétéki*'schen Arbeit ist deswegen an dieser Stelle noch erwähnenswerth, weil darin das von mir Kapitel V pag. 52 geschilderte endoskopische Bild der Argyrose bestätigt wird.

Die *Tuberculose der Schleimhaut der pars cavernosa ur.* muss ebenfalls noch als Nachtrag zu dem Kapitel der weichen Infiltrationen besprochen werden, da sie noch zu allermeist in diesen Rahmen hineinpasst. *Klinisch* ist dabei folgendes wichtig. Die tuberculösen Schleimhautaffectionen der vorderen Harnröhre sind viel weniger häufig als die der hinteren. Sie werden beobachtet im Verlaufe schon länger bestehender tuberculöser Affectionen der Harnorgane und auch im Beginn der Erkrankung überhaupt als Primäraffection. Letzteres ist das seltenere Vorkommnis. Ueber dasselbe hat *Schuchardt — Stettin*, sehr interessante und wichtige Beobachtungen (vergl. *Langenbeck*'s Archiv, Bd. XLIV, Heft 2) gemacht, welche ich, was die endoskopische Con-

*) Nach meiner Meinung sind die beschriebenen Epithelveränderungen Aetzschorfe, die durch die Injectionen des Liq. Plbi. acetic. entstanden sind. Vergl. Kapitel V, pag. 52.

trole derselben anbetrifft, zum Theil bestätigen kann. In Folge der für die Entstehung der Tuberculose speciell der Tuberculose der Urogenitalorgane höchst lehrreichen und wichtigen Untersuchungen kommt Sch. zu folgenden Schlüssen: „Es ist auf Grund klinischer Beobachtungen erwiesen, dass es eine von den bisherigen Anschauungen ganz abweichende Form der primären Schleimhauttuberculose giebt, nämlich *einen tuberculösen Oberflächencatarrh, der zunächst weder zu Geschwürsbildungen, noch zu sonstigen specifisch tuberculösen Gewebsveränderungen führt und ganz von selbst ausheilen kann.*“

Während des Verlaufes von tuberculösen Affectionen der Harnorgane kommt es manchmal zu Urethralausflüssen. Dieselben sind zumeist als Zeichen eiternder tuberculöser Affectionen der vorderen Harnröhre zu betrachten; manchmal verräth sich dies auch sogar durch kleine tuberculöse Geschwüre am Orific. extern. — In solchen Fällen steht ja die Diagnose bereits fest und ein hervorragendes diagnostisches oder therapeutisches Interesse an der Vornahme einer Urethroskopie ist dann nicht vorhanden. Es sind die Untersuchungen aber mit Cocaïn schmerz- und reizlos auszuführen, ein Grund dieselbe ganz zu unterlassen, liegt also auch nicht vor, wie dies bei der hinteren Harnröhre der Fall ist und noch speciell erwähnt werden wird. In beiden Fällen bei primärer Affection und bei der von anderen Theilen des Systems fortgesetzten Tuberculose hat man denselben urethroskopischen Befund.

Betreffs der Localisation ist zu erwähnen, dass die erkrankten Stellen nicht immer die ganze vordere Harnröhre einnehmen müssen. Oft ist das vordere Drittel und fast immer die Parthie innerhalb der Glans gesund, bevorzugter erscheint die Mitte der pars pendula und der Bulbus. Die Mucosa ist in unregelmässigen Begrenzungen hochroth glänzend, ungleichförmig hügelig geschwollen. Da die gesunde Schleimhaut dabei immer anämisch ist, so tritt die krankhafte Röthe umsomehr hervor; sie gleicht am ehesten der Färbung, welche man bei den acuten infectiösen Entzündungen beobachtet, nur ist die Schwellung nicht ganz so stark, die Eitermengen fehlen und ebenso die leicht blutenden, epithellosen Stellen. — *Littre*'sche Drüsen und *Morgagni*sche Krypten pflegen urethroskopisch keine besondere Rolle bei der Harnröhrentuberculose zu spielen. — Die Diagnose auf Tuberculose ist sicher, sobald es gelingt, kleinere oder grössere *tuberculöse Geschwüre* zu constatiren. Dieselben sind aber keineswegs immer vorhanden. Fehlen dieselben ganz im Verlaufe der Erkrankung, so könnte man annehmen, dass dieselben bereits vor den endoskopischen Untersuchungen bestanden haben und verheilt sind. Ebenso kann unter Umständen die

tuberculöse Affection in dem zahlreichen Drüsenmaterial der Schleimhaut ihren Sitz haben.

Endlich, und *das ist wohl das Häufigste, äussert sich die Affection an der fraglichen Stelle oberflächlich eben nur in der diffusen Schleimhautentzündung,* welche gewiss zumeist bacillenproducirend sein wird. (cf. die eben erwähnte Arbeit von *Schuchardt.*) Die *tuberculösen Geschwüre* liegen fast immer auf einer besonders erhabenen und unregelmässig gerötheten Stelle, weniger oft in scheinbar normaler Umgebung. Selten findet man nur 1 Exemplar, gewöhnlich sind es 2, 4, 6 von Stecknadelkopf- bis Linsengrösse. Sie sind ungefähr millimetertief, haben seichte oder steile Ränder und zeigen immer einen käsigen Belag, der sich constant erhält. Nicht selten confluiren mehrere und bilden ein halbkreisförmiges grösseres Geschwür. Wenn es möglich ist die tuberculöse Affection endoskopisch zu verfolgen, so constatirt man nach monatelangem Bestehen oft eine Heilung, im Ganzen aber nur sehr langsame Veränderungen. Bei sehr schmerzhaften und hochgradigen Affectionen verbietet sich die öftere Wiederholung der Endoskopie von selbst. Die einmal bestehende allgemeine entzündliche Schleimhautaffection verändert sich ebenfalls nur sehr langsam. —

Differentialdiagnostisch wichtig ist weiterhin vor allen Dingen der langsame klinische Verlauf, denn eine gonorrhoische oder andere chronisch-entzündliche Affection mit solchen endoskopischen Symptomen giebt es nicht. Kommt zu dem ein der Tuberculose verdächtiger Organismus des Kranken, chronische Catarrhe anderer Schleimhäute, so ist man in Folge dieses endoskopischen Befundes berechtigt auch ohne Constatirung zweifellos tuberculöser Geschwüre, den Verdacht auf *Tuberculose der Harnröhre* schon auf den Befund in der vorderen Harnröhre hin, auszusprechen. Bei häufig wiederholter Urinuntersuchung wird man auch selten den positiven bacillären Befund vermissen.

Man hat nicht nöthig sich in der Diagnose beirren zu lassen, wenn auch jahrelang andere Symptome des Leidens nicht auftreten, da der Verlauf fast immer ein ausserordentlich schleppender zu sein pflegt. Sobald sich alsdann Zeichen von Blasenreizung etc. einstellen sollten, so wiederhole man ja öfters in schonender Form die genaue Urethroskopie der hinteren Harnröhre, eventuell mache man eine Cystoskopie und man wird gewiss in der Lage sein können, dort ebenfalls sichere oder der Tuberculose verdächtige Stellen constatiren zu können.

Ueber das Nähere vergleiche man Kapitel XII.

Tafel IV.

Die weichen Infiltrationsformen der Harnröhrenschleimhaut.

a) **Urethritis irritativa.**

Der Gesammteindruck der Schleimhautfarbe ist stumpf, grauroth, mit vermindertem Glanze, die Längsstreifung theilweise verwischt. Einzelne *Morgagni*'sche Krypten erscheinen leicht infiltrirt; an anderen Stellen lassen sich einzelne Gruppen *Littre*'scher Drüsen im Stadium der mucösen Schwellung constatiren.

b) **Acute Gonorrhoe.**

Annähernd gleichmässige Schwellung und tiefrothe Färbung an der Oberfläche; einzelne *Morgagni*'sche Krypten treten mit leichter Infiltration hervor, zwischen den Längsfalten befinden sich stagnirend kleine Eitermengen.

c) **Subacute Gonorrhoe (Urethritis mucosae).**

Die Schwellung der Schleimhaut ist noch in der Hauptsache diffus, in der Mitte etwas abblassend, an einzelnen Punkten erkennt man granulirende Stellen. Die Infiltration der *Morgagni*'schen Krypten tritt schon deutlich hervor.

d) **Subacute Gonorrhoe (Urethritis mucosae).**

Die Infiltration beginnt sich deutlich, wenn auch noch nicht abgeschlossen heerdförmig abzugrenzen; die Schwellung der Krypten ist nicht mehr so deutlich.



a

b

c

d

NEUNTES KAPITEL.

Die harten Infiltrationen von geringer Mächtigkeit.

Der Hauptbestandtheil der Entzündungsmasse ist hyperplastisches Bindegewebe: ungleiche, heerdförmige Vertheilung desselben, Begriff der endoskopischen Narbe. Die *einzelnen Abstufungen der harten Infiltrate* im endoskopischen Sinne. Uebergangsfälle. *Eintheilung* der harten Infiltrate nach Lage und Beschaffenheit der jedesmaligen Drüsenaffection: *glandulär infiltrative, trockene folliculäre, gemischte und unreine Fälle. Endoskopische Verhältnisse bei glandulärer Infiltration* in Bezug auf Längsstreifung und Faltung. Epitheloberfläche und Drüsen, eigentliches Mucosagewebe. Retrogrades Stadium: Rückkehr der Längsfaltung, Abheilen der Epitheldecke, Veränderung in der Färbung, Verhalten der drüsigen Gebilde während der Heilungsperiode, Narbenbildungen. *Endoskopie der trockenen folliculären Infiltration*, Verhalten der einzelnen Gewebsbestandtheile bei derselben. Heilungsvorgänge der Epitheldecke und der Drüsen. Auftauchen der *Littre*'schen Drüsen während der Heilung, Endnarben. Klinische Bemerkungen. Urethroskopische Krankengeschichten der glandulären und trockenen Infiltrationsform.

Hierzu die am Ende des Kapitels befindliche bunte Tafel Nr. V.

Die harten Infiltrationen im Allgemeinen.

Wie man aus der Ueberschrift ersieht, hat man als ein characteristisches Zeichen der jetzt zu besprechenden Entwickelungsform von chronischen Entzündungen die geringe Nachgiebigkeit der durch sie erzeugten Entzündungsmassen resp. ihre Härte anzusehen. Diese Beschaffenheit wird hervorgebracht durch ihren Hauptbestandtheil, das *hyperplastische Bindegewebe*, in welches sich die kleinkörnige Infiltratration verwandelt. Man hat diese Härte zunächst als Gegensatz zu

den weichen Entzündungsarten aufzufassen und zwar so, dass durch das in die erkrankte Zone eingelagerte hyperplastische Bindegewebe die grosse natürliche Elasticität der Harnröhrenwandungen vermindert worden ist. Dementsprechend wird diese Härte in den gering ausgebildeten Formen nur angedeutet sein und sich mehr oberflächlich präsentiren, während die starken und stärksten Infiltratformen diese Eigenschaft auf den ersten Blick im Tubus erkennen lassen. Besonders tritt diese Unnachgiebigkeit der Wandungen dann hervor, wenn der eingeführte Tubus im richtigen Verhältniss zum Kaliber der Harnröhre gewählt wurde, d. h. wenn er so stark ist, dass er die noch vorhandene Faltung glättet und die infiltrirten Bezirke in Spannung setzt. Man erkennt alsdann stets, dass der Schleimhauttrichter in den gesunden Partien geschlossen oder wenigstens *fast* geschlossen ist, während die *Rigidität der infiltrirten Wandung ein mehr oder weniger weites Klaffen desselben bedingt.* In meinen früheren Arbeiten hatte ich den Namen *„glandulär-infiltritative Entzündungsformen“* für die harten Infiltrate gewählt und ich stehe nicht an, den Namen heute noch als passend zu bezeichnen.

Ein anderes bereits erwähntes characteristisches und allen chronischen Gonorrhoen gemeinsames Symptom ist die *ungleichmässige Vertheilung der Entzündungsmasse.* Es ist dies nicht nur der Fall in Bezug auf den im Tubus sichtbaren Theil, sondern auch auf die Begrenzung in der Tiefe. Bei Besprechung der weichen Infiltrate erwähnte ich schon, dass sich sogar Inseln gesunder Schleimhaut innerhalb der erkrankten Partie vorfinden könnten; bei den harten Formen macht sich dies so geltend, dass je nach der zufälligen Vertheilung und Abheilung der acuten Form schwächer und stärker infiltrirte Theile sich gebildet haben. —

Als ein weiteres Symptom der harten Infiltrate sind die endoskopisch sichtbaren *Narben* anzusehen. Das Wort „Narbe“ ist für den fraglichen Zustand des Gewebes eigentlich nicht zutreffend, indessen wählte ich diesen Ausdruck, weil das endoskopische Bild damit am besten bezeichnet wird. Diese narbigen Gebilde sind vielmehr *Züge von hyperplastischen Bindegewebsfasern, die an der Oberfläche liegen und Faserung erkennen lassen. Sie finden sich natürlich nicht in jedem Stadium der Affection, sondern nur im retrograden.* Die ganze erkrankte Schleimhautzone befindet sich aber nie in einem gleichmässigen Zustande der Rückbildung; man wird dementsprechend immer nur an einzelnen Stellen Narbenbildung beobachten und dort auf den *Beginn der Heilung* schliessen können. Die Anwesenheit der Narbe involvirt also keineswegs den Begriff der definitiven Heilung, sondern

man ist nur zu der Annahme berechtigt, dass an der betreffenden Stelle die Entzündung im Zurückgehen begriffen ist.

Das *Aussehen der Narbe* ist natürlich ein ausserordentlich verschiedenes. Da dasselbe in vielen Beziehungen sehr wichtig ist, so muss man es genau beurtheilen lernen und wird demgemäss eine genaue Besprechung desselben in den folgenden endoskopischen Schilderungen gegeben werden. Die endoskopische Ansicht der Narbe richtet sich einestheils nach *der Grösse des vernarbenden und entzündeten Gewebstheils*, anderntheils nach *dessen Lage zur Oberfläche* und drittens nach *dem Stadium der jedesmaligen retrograden Entwickelung;* letzteres ist der *wichtigste* Punkt.

Da die allmälige Umwandlung der kleinkörnigen Infiltration in hyperplastisches Bindegewebe und in dessen *Endprodukt: der schwieligen Narbe* je nach dem Fall auch sehr verschieden lange Zeit in Anspruch nimmt, wird es selbstverständlich erscheinen, dass die endoskopischen Bilder derselben sehr variabel sein können. — Das Endstadium der endoskopischen Narbe, d. h. *das fibrilläre Bindegewebe, welches keinerlei zellige Elemente mehr enthält und nicht mehr recidivirungsfähig* ist, bezeichne ich zum Unterschied als *todte Narbe* (*Neelsen* — schwielige Narbe, *Finger* — Schwiele). In dem Kapitel „Pathologische Veränderungen der Drüsen" ist bereits einer Art von Narben gedacht worden. Dieselben finden sich auch bei den weichen Entzündungen vor und bilden die einfachste Form der Vernarbung bei den chronischen Entzündungen der Harnröhrenschleimhaut: die Verheilung einer verschwärenden *Morgagni*'schen Krypte oder einer Anzahl von *Littre*'schen Drüsen. Derartige Narben treten erst nach vollem Ausheilen der Affection deutlich zu Tage: sie sind mehrere Millimeter lang und ca. 1 Millimeter breit, entweder linienförmig oder sternförmig. In anämischer Schleimhaut erscheinen sie blass, in hyperämischer weissroth oder gelblich roth.

Die *einzelnen Abstufungen* der zweiten Entwickelungsform mussten bis zu einem gewissen Grade willkürlich gewählt werden. Es giebt bestimmte anatomische Unterschiede, an die man sich bei der Classification halten kann und selbstverständlich ist zwischen der geringsten und hochgradigsten harten Infiltration ein gewaltiger Unterschied, ohne des groben der Kaliberverengerung zu denken. Bei der grossen Variabilität der endoskopischen Bilder einerseits und der für den Lernenden scheinbaren Einförmigkeit des Stoffes musste eine Eintheilung gemacht werden. Ich bin mir bewusst, dass die Lectüre der folgenden Kapitel anfangs ermüdend sein wird und es empfiehlt sich

daher den Inhalt desselben zum allmäligen Unterricht und zum Nachschlagen zu benutzen. Die harten Infiltrationen sind das schwierigste aber auch wichtigste Kapitel der Urethroskopie; zu kürzen und zu ändern war da nicht viel, wenn es nicht auf Kosten der Vollständigkeit geschehen sollte. Ich habe es vermieden, zu häufig auf die detaillirten Beschreibungen der Gewebsveränderungen Kapitel V und VI zu verweisen. Wo der Hinweis versäumt sein sollte, bitte ich den Leser sich selbst zu helfen.

Ich erwähne nochmals, dass die endoskopischen Bilder auch noch in den schon von mir gezogenen engen Grenzen variabel sind und man nur allgemein gehaltene Schilderungen geben kann. Noch mehr Details zu geben, wäre unnöthig und unpractisch.

Die Endoskopie der harten Infiltrationen von geringer Mächtigkeit.

Bereits am Schluss des vorigen Kapitels habe ich erwähnt, dass diese jetzt zu schildernden Fälle nicht selten von einer Zone weicher Infiltration umgeben sind und verkleidet werden, so dass die Mitte der erkrankten Zone gewissermassen den Kern und den Höhepunkt der Affection darstellt. Dieser Mantel schmilzt in der Regel nach dem ersten Angriff einer passenden Behandlung ab und lässt dann die harte Infiltration zu Tage treten. Bei schon längere Zeit bestehenden Fällen pflegen derartige Randzonen von weicher Schwellung zu fehlen. Im übrigen sind es zumeist sehr leichte Erkrankungen, man hat sie als *Uebergangsfälle* aufzufassen.

Das endoskopische Bild der harten Infiltrationen richtet sich zunächst nach Beschaffenheit und Lage der *Littre*'schen Drüsen und deren Erkrankungen, wie sie im VI. Kapitel als: „infiltrative Entzündung" einerseits und „subepitheliale Affection" andererseits beschrieben worden sind. In meinen früheren Arbeiten habe ich denselben Unterschied gemacht und diejenige Art von chronischen Entzündungen, welche hauptsächlich die infiltrative Drüsenentzündung an ihrer Oberfläche zeigt: *glandulär infiltrative Entzündungsformen (Urethritis glandularis)* genannt. Die zweite Art, wo es sich zumeist um eine subepitheliale Affection der Drüsen handelt, ist von mir mit dem Namen: *(Urethritis follicularis sicca) trockene, folliculäre Schleimhautaffection*

belegt worden. — Im folgenden werden diese beiden Formen kurzer Hand mit dem Namen: *glanduläre* und *trockne* bezeichnet werden. Ich erwähne gleich hier, dass es eine *grosse Anzahl unreiner* und *gemischter Fälle* giebt, deren später noch ausführlich gedacht werden wird.

Die *glanduläre Form von geringer Mächtigkeit* bietet in ihren einzelnen Theilen folgende endoskopische Bilder:

Die *Längstreifung* ist nicht immer verschwunden und zwar ist dies weniger vom Entzündungsprocess als solchem abhängig, als von individuellen Verschiedenheiten in der Construction der Schleimhaut, welche dieselbe das eine Mal mehr als das andere hervortreten lässt. Verschwindet sie während der Entzündungsperiode, so erscheint sie alsdann allmälig bei der Heilung wieder.

Die *Längsfaltung in engen anämischen Harnröhren* ist auch bei den schwachen, harten Infiltraten verstrichen und man sieht dann eine glatte oder doch nur ganz geringe Faltung zeigende Schleimhaut vor sich. Ist die Harnröhre weit, mit *reichlicher Faltung*, succulenter Schleimhaut und mittlerem oder reichlichem Blutgehalt, so zeigt sich in den fraglichen Fällen erstere zwar noch deutlich, aber die Zahl der Falten ist herabgesetzt. — Man hat dann einen drei- oder vierfach getheilten Schleimhauttrichter vor sich. Ist die Faltung gar nicht mehr erkennbar, so kann man die Infiltration schon nicht mehr als geringgradig bezeichnen.

Die *Färbung der Entzündungszone* ist in allen Fällen blasser als die der gesunden; bei der anämischen ist dieselbe blassrosa bis ganz bleich, bei mittlerer und starker Blutfüllung mattroth bis rosa, im letzteren Falle tritt der Unterschied natürlich viel mehr hervor. Die Färbung ist niemals gleichmässig verbreitet, sondern stets unregelmässig heerdförmig oder fleckig. Man beobachtet dabei immer, dass die in retrograder Entwicklung begriffenen Stellen sich wieder mehr der gesunden Schleimhautfarbe nähern. Ausnahmen von dieser Regel, d. h. Fälle, wo die Entzündungszone nicht ganz wesentlich blasser ist, kommen vor, sind aber sehr selten. Gründe dafür lassen sich nicht immer auffinden.

Die *Epitheloberfläche* ist auf dem Höhepunkt der Affection zumeist in feinerer oder gröberer Desquamation begriffen, also uneben und glanzlos. Ganz gleichmässig verbreitet ist natürlich diese Epithelveränderung nicht. Ueber den abheilenden Stellen, welche sich durch ihre wiederkehrende gesunde Farbe auszeichnen, ist das Epithel nicht mehr ausgesprochen abschuppend, sondern glatter und mattglänzend;

oft geschieht dies am ehesten über den infiltrirten *Littre*'schen Drüsengruppen. Auf der Höhe der Entzündung können sich auch vorübergehend die schon beschriebenen opalfarbenen Flecken zeigen, doch bilden dieselben keine Schuppen, sondern sind durchsichtig, nur in der Mitte exquisit perlgrau und wenig oder nicht über der Oberfläche erhaben.

Die *Krypten* sind stets als rothe erhabene Punkte bis zu Stecknadelkopfgrösse und darüber sichtbar. Die Ränder der Ausführungsgänge sind gewulstet, hie und da beobachtet man schleimig-eitriges Secret, unter Umständen (cf. Kapitel VI) smegmaartige Masse hervorquellen. Das kraterförmige Klaffen der Ränder, welches man sehr häufig sieht, gehört bereits der Heilungsperiode an.

Die *Littre'schen Drüsen* zeigen die leichteren Affectionen. Im Kapitel VI sind dieselben unter der Ueberschrift *„die einfachen Schwellungszustände etc.“* beschrieben. Sie sind alsdann gruppenweise sichtbar in einer deutlich geschwellten und lebhafter gefärbten Umgebung; die Ausführungsgänge haben leicht gewulstete blassrosae bis hochrothe Ränder. Dem Charakter der harten Infiltration entsprechend, findet sich häufig auch die eigentliche *infiltrative Entzündung* der Drüsen, wenn auch nicht in dem Maase ausgebildet, wie man es bei den stärkeren und stärksten Infiltraten zu finden gewöhnt ist. — Von diesen Drüsenerkrankungen hat man anzunehmen, dass sie sich hauptsächlich in der Mucosa und den angrenzenden Schichten des submucösen Gewebes abspielen. Dementsprechend wird ausgesprochene Bindegewebsneubildung als das Resultat der Infiltration um die Ausführungsgänge weniger sichtbar sein. cf. pag. 64.

Die Infiltrationsvorgänge des eigentlichen *Mucosagewebes* bieten folgende endoskopische Bilder. Soweit dieselben nicht bereits als periglanduläre Entzündung um die einzelnen Drüsenexemplare oder um ganze Gruppen erwähnt wurden, ist die Schleimhaut in unregelmässigen Abgrenzungen ein wenig über die gesunde Schleimhaut erhaben; ihre Oberfläche ist dann zumeist glatt und mit einem matten, wenig durchsichtigen Epithel bedeckt. *Alle vernarbenden Vorgänge sind,* streng genommen, *schon zum retrograden Stadium gehörig zu betrachten,* können sich aber auch auf dem Acmestadium angedeutet vorfinden, weil es selten vorkommt, dass sich die ganze erkrankte Zone in einem bestimmten Entwickelungsstadium befindet.

Bei der *Abheilung* der soeben geschilderten Entzündungsvorgänge beobachtet man folgende Bilder:

Des Verhaltens der *Längsstreifung* wurde schon gedacht.

Die *Längsfaltung* findet sich ganz allmälig mit der Aufsaugung der Infiltration wieder ein. Zunächst erscheint sie, falls sie ganz verstrichen war, in mehreren groben und lockeren Streifen wieder, ein Zustand, welcher oft lange Zeit anhält. War auch auf dem Höhepunkt der Affection noch grobe Faltung sichtbar, so fängt sich dieselbe an wieder zu theilen und zwar nicht etwa in eine Anzahl gleichmässig langer Streifen; dieselben sind vielmehr kurz, hie und da unterbrochen durch die restirenden periglandulären Infiltrate, die in Form kleiner rundlicher und weicher, um die Ausführungsgänge liegender Erhabenheiten im Gesichtsfeld auftreten. Bei anämischer und enger Harnröhre finden sich dieselben Verhältnisse wie bei weiter und succulenter Schleimhaut, nur entsprechend kleiner.

Bei dem *Abheilen der Epitheldecke* constatirt man, wie schon erwähnt wurde, am allerbesten das *ungleichmässige Schwinden des Entzündungsprocesses*. Die im Acmestadium hie und da sich vorfindenden perlgrauen Flecke werden ziemlich rasch unsichtbar. Statt der unebenen und schuppenden bildet sich dann bald eine etwas glattere und mattglänzende Oberfläche. — Letzterer Zustand hält längere Zeit an und erst ganz allmälig mit dem letzten Verschwinden der Infiltration aus dem Gewebe und der vollkommenen Vernarbung der infiltrirten Drüsen erscheint das Epithel in seiner ganzen Ausdehnung mit gleichmässig glatter, glänzender normaler Oberfläche wieder, nur unterbrochen von den noch zu besprechenden Narben und Drüsen.

Der Unterschied in der *Färbung* der erkrankten Zone ist noch ziemlich lange während des Rückschreitens der Infiltration sichtbar und zwar richtet sich dies nach der Dichtigkeit der Entzündungsmasse. Eine dichtere, wenn auch nicht tiefgehende, wird bei ihrem Verschwinden für die Circulation immer länger ein Hinderniss bilden als eine lockere, wenn auch tiefergehende. Sobald das Blut wieder wie in der gesunden Zone circuliren kann, fehlt der Farbenunterschied. Es ist selbstverständlich, dass bei anämischer Schleimhaut derselbe nicht so lange sichtbar sein wird.

Das Verhalten der *drüsigen Gebilde bei der Abheilung* ist ohngefähr folgendes:

Die *Krypten* vernarben in der schon pag. 56 und 57 beschriebenen Weise. Längere Zeit kann sich noch ein röthlicher Hof oder eine blasse Infiltration um den Ausführungsgang erhalten, der auch oft nach vollkommenem Verschwinden aller anderen Entzündungssymptome sichtbar bleiben kann, ohne einen wesentlichen Einfluss auf den sonstigen Zustand der Affection zu haben. Die *Littre'schen Drüsen* sind

während der Vernarbung seltener mit einer röthlichen Entzündung, öfter hingegen mit einem flachen Infiltrationshof umgeben, der sich in der bereits heilenden Umgebung durch blasse und etwas erhabene Beschaffenheit deutlich abhebt. Die Verflachung und das gänzliche Verschwinden desselben kann bei einzelnen Gruppen und Exemplaren ziemlich spät eintreten.

Die während der Dauer des Processes sichtbaren Drüsen verschwinden zum grossen Theile wieder, d. h. sie bedecken sich mit Narbenmasse, oder der Ausführungsgang wird durch Verschwinden aller Entzündungssymptome für das Auge nicht mehr erkennbar. — Zum vollkommenen Zugrundegehen ganzer Drüsengruppen ist der Entzündungsprocess zumeist noch nicht intensiv genug, obwohl einzelne derartige Vorgänge auch bei sonst schwächerer Infiltration natürlich nicht ausgeschlossen sind. Einzelne Exemplare, seltener ganze Gruppen, von afficirt gewesenen *Littre*'schen Drüsen können auch nach vollkommener Heilung eine Zeit lang noch sichtbar bleiben.

Die Abheilung erfolgt nie ganz gleichmässig innerhalb der ganzen erkrankten Zone. Natürlich sind für das mehr oder weniger schnelle Heilen einzelner Stellen bestimmte Verhältnisse massgebend. Als solche habe ich schon erwähnt: die Dichtigkeit der Infiltration und die mehr oder weniger dem Heilungsprocess günstige und individuelle Beschaffenheit der Schleimhaut überhaupt. Endlich ist als ein sehr wichtiges Moment die Unterlage der erkrankten Mucosaparthien zu betrachten. Diese Regeln in Bezug auf das Abheilen gelten nicht nur für die harten Infiltrate von geringerer, sondern auch für die mittlerer und stärkster Ausbildung. Nach einer alten Erfahrung, die vor mir schon viele Endoskopiker bestätigt haben, ist es *stets die nach dem freien oder unteren Theile des corpus cavernos. urethrae gelegene Hälfte, die am schnellsten ausheilt.* Man wird also bei einer grossen Anzahl von abheilenden Fällen *an der oberen Hälfte der Harnröhre die in der Heilung am wenigsten vorgeschrittenen Parthien zu suchen haben. Dort wird man immer noch infiltrirte Drüsen und Infiltrate im Rückstand finden können. Von dort ausgehend oder zunächst an diesen Stellen werden sich die Recidive entwickeln können. Nach der oberen Seite der Harnröhre, d. h. nach der Seite der corpora cavernos. penis zu hat man in zweifelhaften Fällen daher genau sein Augenmerk zu richten.* Die an diesen Stellen restirenden infiltrirten Krypten und grösseren Drüsenexemplare sind in vielen Fällen nur langsam zum Verschwinden zu bringen. Wenn die Entzündungsröthe, die gewulsteten Ränder der Ausführungsgänge, die Infiltration um dieselben und aus der Mucosa sonst verschwunden sind, so ist man berechtigt, den Process auch

an dieser Stelle als beendet anzusehen. Die Ausführungsgänge dürfen dann auch kein Secret etc. mehr zeigen, sie sollen nicht mehr kraterförmig klaffen, sondern sie müssen blass und reactionslos aussehen und nicht über die Oberfläche erhaben sein. Es ist nicht immer leicht, das alles zu erreichen und für solche Fälle hat man dann manchmal das ganze Instrumentarium in Bewegung zu setzen und es ist unter Umständen nöthig, ein Drüsenexemplar nach dem andern zu zerstören.

Die bei der Verheilung der oberflächlichen harten Infiltrationen sichtbar werdenden *Narben* sind weniger ausgeprägt als bei den stärker entwickelten Entzündungen. — Man unterscheidet dabei zwei Arten, einestheils solche der Drüsen und deren directer und indirecter Umgebung, anderntheils solche des eigentlichen Mucosagewebes. Der ersteren ist schon im Kapitel VI gedacht worden. Die heerdförmigen, oft deutlich hervortretenden Infiltrate der Drüsengruppen zeigen nicht selten *ringförmige, feine, blasse Narben um Krypten und besonders grosse Exemplare von Littre'scher Drüsen.* — Das *Mucosagewebe* kann hie und da *feine netzförmige Narben* zeigen, die sich über einen Raum von $^1/_2$—$1^1/_2$ Centimeter in der Rundung erstrecken können, doch sind sie bei diesem Grade der Infiltration noch seltener, ebenso wie die Epithelschuppenbildung, welche das ganze Epithelstratum einnimmt und nach deren Ablösung sich manchmal blutige, stecknadelstichgrosse Punkte vorfinden können.

Das gewöhnliche Endstadium der geringgradigen harten Infiltrate sind eine Anzahl (drei bis fünf bis etwa zehn) 1—2 Millimeter grosse, unregelmässige, bald sternförmig zu einander gestellte, bald einfache kleine Narben. Dieselben haben keine Verbindung unter einander, sondern finden sich auf der Oberfläche unregelmässig zerstreut vor, je nach der Vertheilung des ursprünglich bestandenen Entzündungsprozesses. Diese Art Narben persistiren sehr lange Zeit unter der anscheinend wieder normal gewordenen Epitheldecke weiter, während die der Drüsen bald wieder vergehen. Nach den corpora cavernos. penis, seltener nach der anderen Seite zu, sieht man die eben erwähnten Drüsen und Krypten auch noch nach vollendeter Abheilung in der schon erwähnten Beschaffenheit.

Die *zweite Unterabtheilung* würden diejenigen Fälle repräsentiren, bei welchen die *Littre'schen Drüsen durch eine Epithel- und Bindegewebsschicht von der Oberfläche getrennt sind.* Der chronisch gonorrhoische Entzündungsprocess ist nicht im Stande diese Decke zum

Schmelzen zu bringen; die Affection der Drüsen verläuft also subepithelial. Der Zahl nach sind beide Arten ohngefähr gleich häufig.

Die *Längsstreifung* ist in diesen Fällen manchmal sichtbar geblieben, wenn auch nicht durchgängig über der ganzen erkrankten Zone. so doch vielfach an den weniger dicht infiltrirten Parthien.

Die *Längsfaltung* zeigt gegen die glanduläre Form insofern eine Abweichung, als auch in weiten und succulenten Harnröhren dieselbe verstrichen erscheint.

Die *Färbung* der erkrankten Zone ist ebenfalls gegenüber der normalen stets blass und hat ein eigenthümlich *gleichmässiges, gelblichgraues* Colorit, was die glanduläre Form *nicht* hat. Diese Farbe giebt der Schleimhaut ein gewissermassen todtes Aussehen, dasselbe kann als characteristisch für die trockene Entzündung gelten. Bei anämischer Schleimhaut ist das Colorit absolut farblos gelblich-weiss, bei succulenter und im gesunden Zustande hyperämischer Mucosa erinnert es sehr an die Schleimhäute chlorotischer Personen.

Die *Epithelaffection* ist bei der trockenen Form der Entzündung entschieden stärker und hartnäckiger. — Es scheint fast so, als ob die Erkrankung sich an der Oberfläche um so bemerkbarer mache. Sie widersteht auch der geeigneten Behandlung länger als in den Fällen mit sichtbaren Drüsen, d. h. das desquamative Stadium hält länger an, bleibt länger in demselben Zustande und wird leicht wieder schlimmer. Hie und da findet sich auch schon in den leichteren Fällen die im Kapitel V, pag. 46 erwähnte dünne Schicht abgestorbenen Epithels aufgelagert. Gewöhnlich sieht dies allerdings der Endoskopiker nicht, weil durch das Verreiben des Cocaïns und die regelmässig vorhergehende Ausspülung des Harnrohrs durch den Urinstrahl diese geringe, gewöhnlich locker aufhaftende Substanz herausgespült wird.

Die *Krypten* sind scheinbar weniger afficirt und in ihrer Erkrankungsform auch etwas abweichend. Der Ausführungsgang ist nicht so hervortretend, seine Ränder weniger roth und gewulstet. Auf der Höhe der Affection ist Secretion selten zu constatiren.

Von den *Littre'schen Drüsen* soll, sobald der Fall ganz rein, resp. schulgerecht ist, kein Ausführungsgang zu sehen sein und es geschieht auch wirklich oft, dass bis zur vollkommenen Abheilung thatsächlich kein solcher sichtbar wird. Erscheinen einzelne Exemplare an der Oberfläche, so zeigen sie seltener harte Infiltration, zumeist nur lockere Schwellungszustände.

Betreff der schon erwähnten *gemischten und unreinen Fälle* ist Folgendes bemerkenswerth. Der Grund zu dem ausserordentlich häu-

figen Vorkommen beider liegt einerseits darin, dass Lage und Bau der Drüsen von Natur aus in den einzelnen Harnröhren nicht ganz gleichmässig sind und andererseits in der unregelmässigen Vertheilung der Infiltration. Als *gemischten Fall* wird man einen solchen aufzufassen haben, der von vornherein d. h. ohne Behandlung theils glanduläre, theils trockene Parthien erkennen lässt. Als *unreiner Fall* hat der zu gelten, welcher während der Behandlung *im Wesentlichen* nicht mehr den ursprünglichen Character bewahrt. Man könnte es demnach für überflüssig finden, dass dieser Unterschied in der Infiltrationsart überhaupt gemacht wird; für ein Lehrbuch muss er aber gemacht werden, zumal ohne denselben der Stoff für die Praxis zu wenig übersichtlich sein würde. — Bei der *Abheilung der schwachen trocknen Infiltration* ist endoskopisch Folgendes zu bemerken:

Die *Längsstreifung* erscheint, wenn sie verschwunden, verhältnissmässig spät wieder.

Die *Längsfaltung* gelangt gegenüber denselben Graden glandulärer Form ebenfalls eher etwas zögernder zur Rückbildung. —

Der Unterschied in der *Färbung* der erkrankten Zone ist ebenfalls länger als bei der anderen Form erkennbar. — Die gleichförmige blasse Farbe der Oberfläche bleibt während der Resorption der Entzündung sehr lange noch bestehen und ganz allmälig erst stellt sich der gesunde rothe Ton wieder ein. —

Bei der *Heilung der Epitheldecke* verliert sich das desquamative Stadium oft sehr schnell; hingegen bleibt, wie schon erwähnt, bis zur vollkommenen restitutio ad integrum die mattglänzende, glatte Oberfläche, welche ausserdem noch lange Zeit die Neigung in die Desquamation zurückzufallen, behält. *An dem Aussehen der Epitheldecke constatirt man überhaupt, besonders aber bei der trocknen Form, den Stand des subepithelialen Heilungsprocesses am deutlichsten. Jeder Rückschritt oder Fortschritt, jedes Recidiv und ebenso der Stillstand findet darin seinen beredten Ausdruck.* Ein rasch sich aufsaugendes Infiltrat wird mindestens ebenso schnell an der Oberfläche normal werden; geht die Aufsaugung aber langsam vor sich, finden sich besonders harte Infiltrate eingestreut, dann wird sich dieser Vorgang gewiss an der darüberliegenden Stelle der Epithelschicht markiren. Man hat also bei den trockenen Entzündungen noch mehr als in anderen Fällen sein Augenmerk auf die Fortschritte in der Heilung der Epitheldecke zu richten und ist nicht eher berechtigt einen Process für beendet zu erklären, bis sich nicht auf die Dauer eine glatte, normal glänzende und vor allen normal feuchte Oberfläche vorfindet.

Die *Heilungsvorgänge bei den Drüsen* entziehen sich natürlich hier

in der Hauptsache dem Auge des Endoskopikers. Im Kapitel VI, pag. 65 und 66 wurde schon dieser Vorgänge gedacht. Entweder sind die Ausführungsgänge durch die Infiltration unwegsam geworden oder es handelt sich um Drüsenkörper ohne solche, um adenoides Gewebe, in beiden Fällen staut sich das entzündliche Secret an und verursacht in zweiter Linie auch periglanduläre Infiltration. Durch die Dilatationsbehandlung, welche ich ausschliesslich ausübe und deren Wirksamkeit bei der Heilung ich dementsprechend am genauesten beurtheilen kann. bringt man die an sich durch das angestaute Secret sehr ausgedehnten Drüsen zur Oeffnung, d. h. entweder platzt der Drüsenkörper subepithelial oder der Ausführungsgang öffnet sich durch diesen gewaltsamen Druck nach aussen; das Secret entleert sich entweder in das Harnröhrenlumen oder ergiesst sich in das anliegende infiltrirte Gewebe und gelangt dort zur Aufsaugung. — In den höher ausgebildeten Graden der trocknen Infiltration, wo es zur Bildung von dicken schwartenförmigen periglandulären Infiltraten gekommen ist, ist das nicht die Regel, dort pflegt sich das Secret einzudicken und abzukapseln. — Ist die Bedeckung der entzündeten Drüsen so wenig stark, dass sie den Dehnungsversuchen keinerlei ernsten Widerstand entgegensetzt, so erscheinen nach mehreren Dilatationen die Ausführungsgänge erst in geringerer, dann in grösserer Anzahl an der Oberfläche. Sie befinden sich zumeist im Zustande leichter Schwellung mit einem roth injicirten Hofe versehen und roth gewulsteten Rändern. Dieses Erscheinen geschieht in vielen Fällen nicht ganz unvermittelt. Ueber den betreffenden Stellen erhebt sich die Schleimhaut zu einem kleinen Bläschen, welches die Grösse eines Stecknadelkopfes erreichen kann. Anfangs ist dasselbe röthlich wie die umgebende Schleimhaut, dann weisslich durchschimmernd, schliesslich nach mehreren Dilatationen platzt dasselbe und lässt den Ausführungsgang in der eben beschriebenen Art und Weise erkennen. Es lässt sich natürlich im concreten Falle nicht immer entscheiden, ob man einen Ausführungsgang im eigentlichen Sinne des Wortes vor sich hat oder ob es sich um eine Perforationsöffnung der erkrankten Drüse nach aussen handelt. Oft bleiben dieselben allerdings nur kurze Zeit sichtbar und sind verhältnissmässig schnell verheilt. — Die Bläschenbildung wird sich nur über den grösseren Exemplaren deutlich zeigen können, bei den kleineren ist sie oft zu gering ausgebildet, um dem Endoskopiker sichtbar zu werden.

Zu gleicher Zeit oder nach dem Auftreten dieser Drüsen kann sich in der unmittelbaren Umgebung derselben, namentlich über stärker infiltrirten Partien auch eine oberflächliche Narbenbildung des Mucosa-

gewebes zeigen. Die directe Umgebung der Drüsen pflegt gewöhnlich davon frei zu sein. Bei den *Krypten* hingegen kann man einzelne circuläre Narben um den Ausführungsgang zu sehen bekommen. Die Regel ist, dass bei der fortschreitenden Abheilung die Ausführungsgänge der nachträglich an die Oberfläche tretenden Drüsen fast alle wieder verschwinden; nur einige wenige bleiben zurück und sind, sobald sie keinerlei Entzündungserscheinungen mehr bemerken lassen, für den allgemeinen Zustand bedeutungslos. —

Viele oder besonders characteristische *Narben* finden sich während der Heilung des Mucosagewebes an der Oberfläche nicht vor. Erst nachdem die Infiltration vollkommen aus dem Gewebe sich entfernt hat und die Epitheldecke wieder ganz normal geworden, können eine Anzahl weisslicher kleiner Narben erscheinen; ihre Form ist mit der bei Abheilung der glandulären Entzündung beschriebenen identisch. Sie liegen hie und da zerstreut im Gewebe, sind aber keineswegs ein constantes Vorkommniss.

Klinisch würde über die geringgradigen harten Infiltrate beider Unterarten Folgendes bemerkenswerth erscheinen.

Die *Zeit,* innerhalb welcher man zu erwarten hat derartige endoskopische Bilder, wie die eben geschilderten, zu finden, schwankt zwischen 2—3 Monaten und 1 Jahr, von der Infection aus gerechnet; unter Umständen ist sie noch länger. Der Process wird *in der Regel* zur Bildung aber nicht länger als 2—3 Monate, von der Ansteckung an gerechnet, beanspruchen. Dann kann er aber lange Zeit stationär bleiben, gewiss über Jahr und Tag, ohne sich wesentlich zu verändern, vorausgesetzt, dass er weder instrumentell behandelt wird, noch eine neue Infection oder wesentliche Excesse in Baccho etc. hinzukommen. Nach dieser Zeit ohngefähr glaube ich nach meiner Erfahrung annehmen zu können, fängt er aber immer an, eine *Art von Naturheilung* zu zeigen. Es geschieht das zumeist so, dass bei der glandulären Form im Centrum der Affection in der Nähe der Drüsen oberflächliche Vernarbungen beginnen, wobei sich einzelne Infiltrate mehr abgrenzen. — Die trockne Form hingegen zeigt auch nach dieser Zeit wenig sichtbare Veränderungen an der Oberfläche. —

Es können auch durch die geringgradigen Infiltrate bereits *kleine bemerkbare Verengerungen* des Lumens hervorgebracht werden. Wie man aus den nachfolgenden urethroskopischen Protocollen ersehen wird,

handelt es sich dabei immer nur um von Natur engkalibrige Harnröhren oder um Infiltrate an der von Natur engsten Stelle, dem Orificium externum. Die Beseitigung derselben macht auch keinerlei Schwierigkeit und unterliegt seltener Recidiven, wodurch sie sich von Stricturen im eigentlichen Sinne des Wortes unterscheiden. Natürlich können auch bei einer von Natur schwachen Blasenkraft und unter sonst günstigen Umständen *motorische Störungen des Uriniractes durch diese Verengerungen* hervorgebracht werden, doch pflegen dieselben kaum je hartnäckig zu sein.

Secretion und Filamente können in jeder Form vorkommen, aber auch ebenso gut, namentlich bei der trockenen Form und nach längerer Andauer des Processes, fehlen. Es beruht dies in der Hauptsache auf individuellen Eigenthümlichkeiten der Schleimhautbeschaffenheit. — Das vollkommene Fehlen von Secretion kommt öfter bei der trocknen Form vor.

Was die *verhältnissmässige Häufigkeit des Vorkommens* anlangt, so findet man die geringgradigen harten Infiltrate ohngefähr ebenso oft wie die weichen Infiltrationen. — Die Kapitel X geschilderten harten Infiltrate mittleren Grades bilden ein ungleich häufigeres Vorkommniss.

Ich lasse nun einige endoskopische Krankengeschichtenprotocolle folgen, um zu zeigen, wie man seine Beobachtungen zu verwerthen und zu notificiren hat. Dieselben sind in extenso ohne jede Abkürzung mitgetheilt. — Die Untersuchung wurde allemal vom Bulbusende bis zum Orific. extern. vorgenommen. Allgemeine Bemerkungen über die Schleimhautbeschaffenheit etc. sind gewöhnlich vorausgeschickt. Die Fälle sind vorher nicht instrumentell behandelt worden.

Urethroskopische Protocolle.

Glanduläre Form.

1) L. — Infection angeblich vor mehreren Jahren, Secret und Filamente. — Am *3. II. 91, Tubus 29 F. Ch.:* Uebergangsfalte zur hinteren Harnröhre gesund. — Dann folgt eine ca. 2 Centimeter lange Strecke gesunde, normal gefaltete, aber hyperämische Schleimhaut; vom Bulbusbeginn ca. bis kurz vor die Eichel eine Infiltration mit blassroth fleckiger, mattglänzender Oberfläche, umgrenzt ist dieselbe von einer schmäleren Zone trockener, glatter, grauröthlicher Schleimhaut; überall ist die Längs-

faltung verstrichen. Längsstreifung an einzelnen Stellen erkennbar; hie und da einzelne Drüsengruppen im Centrum der Affection. — 23./II. 91, Tubus 29: nur noch am Bulbusanfang trockene und glatte Schleimhaut, die Längsfaltung beginnt sich wieder zu bilden, einzelne Drüsen in infiltrirter Umgebung in der Mitte. — 14./III. 91, Tubus 29: überall Längsfaltung und Streifung, in der Mitte der pars cavernos. noch Drüsen und graulich verfärbte Epithelflecken, die im Niveau der Oberfläche liegen. — 16./IV. 91, Tubus 29: die graulich verfärbten Flecke verschwunden, weniger Drüsen. — 9./V. 91. Tubus 29: überall gesunde Schleimhaut, einige restirende Drüsen in reizloser Umgebung an der oberen Seite nach dem corp. cavernos. penis zu gelegen.

2) C. Infection vor $^3/_4$ Jahren, kein Secret. zu Zeiten auch keine Filamente. — 28./I. 91, *Tubus 25:* Or. ext. etwas härtlich infiltrirt anzufühlen. Gesunde Schleimhaut bis zur Mitte der pars cavernosa; von da ab bis zum orific. ext. ist die Längsfaltung verstrichen; man sieht eine mattglänzende, unebene, blassrothe Oberfläche und einzelne Drüsen. — 12./II. 91, Tubus 25: von der Mitte an Drüsen und grosse, flache Infiltrate, einige Narben, vorn Spuren von trockener Härte. — 4./III. 91, Tubus 25: die Infiltrate verschwindend, nur noch hinter der glans; Drüsen vernarbend. — 25./III. 91, *Tubus 27:* Verengerung und Härte am Orif. ext. sehr viel gebessert, überall gut gefaltete Schleimhaut, vor der Glans noch einzelne Drüsen. — 2./IV. 91, Tubus 27: rothe, glänzende Schleimhaut mit schwacher Faltung bis kurz vor die Glans, dort einzelne kleine Narben, Drüsen fast verschwunden. — Durch Excesse ein Recidiv. — 28./IV. 91: am Orif. ext. wieder Härte zu fühlen, mehr Drüsen zu constatiren. Am 3./VII. 91: erneutes Recidiv, vorn einige diffuse kleine Infiltrate mit Drüsen. — 18./VIII. 91: Infiltrate kaum mehr zu constatiren, weniger Drüsen, fast gesunde Epitheloberfläche. — 5./XII. 91: bis kurz vor der Eichel alles normal, dort noch einzelne reizlose Drüsen.

Trockene Form.

1) H. Blenorrh. ur. seit mehreren Jahren. — Pat. erscheint nur in mehrere Monate langen Pausen einmal zur Behandlung. 11./III. 91, Tubus 29: vom Bulbusende bis zur Mitte der pars cavernosa durchwegs trockene, glatte Schleimhaut, keine Längsfaltung oder Streifung, graurothe Oberfläche, leichter krümlicher Epithelbelag, ganz vereinzelt Drüsen in der glatten Umgebung. 20./III. 91: wenig verändert, Epithelbelag verschwunden. — 24./VI. 91: noch immer trockene, glatte Oberfläche. — 27./X. 91: die Oberfläche mattglänzend, beginnende Längsfaltung, einzelne rothumhofte Drüsen. — 11./XII. 91: mitten durch die früher erkrankte Stelle geht eine weisse, glatte Rissnarbe ca. 1 Millimeter breit. Oberfläche im Allgemeinen noch etwas blasser, aber sonst normal glänzend, Längsfaltung und Streifung von der gesunden Strecke nicht zu unterscheiden.

2) G. Bl. ur. seit $1^1/_2$ Jahren. 25./V. 91, Tubus 25: vor der Uebergangsfalte ca. 3 Centimeter lang graurothe und trockene Schleimhaut, dieselbe ist grob gefaltet. Keinerlei Drüsen, weiter vorn normal gefaltete, lebhaft rothe Mucosa mit einzelnen leicht infiltrirten Drüsen, aber keinerlei Infiltrate in der Mucosa. — 13. VI. 91, Tubus 27: durch die infiltrirt gewesene Strecke eine noch nicht fest verheilte Rissnarbe, Oberfläche mattglänzend, leichte Faltung zeigend, sonst normal. — 14./VIII. 91, Tubus 29: die infiltrirt gewesene Stelle normalglänzend und gefaltet, in der Mitte der p. cavern. einzelne Drüsen, die beschriebene Rissnarbe nicht mehr zu erkennen, die ganze p. cavern. einförmige mittel- bis hochrothe Färbung.

3) G. Bl. ur. seit 4 Monaten. 13. IX. 91, Tubus 23: auffällig enge, anämische Harnröhre, von der Mitte an bis zum orif. ext. glatte, trockene Schleimhaut, farblose Oberfläche, ganz vereinzelte reizlose Drüsen. 17. XI. 91: von der Mitte an noch glatte Schleimhaut, etwas glänzende Oberfläche. — 11. XI, 91: in der Mitte, wo früher das trockene Infiltrat war, beginnende Längsfaltung, Oberfläche mehr glänzend, einzelne Drüsen daselbst zu constatiren. — 31. XII. 91: in der Mitte nach dem corpus cavernos. zu noch einzelne periglanduläre Infiltrate, sonst Oberfläche, Färbung, Faltung normal.

Tafel V.

(Chronische Gonorrhoe.)

Die harten Infiltrationen der Harnröhrenschleimhaut.

a) **Harte Infiltration von geringer Ausbildung,** nicht instrumentell behandelt.

Das Bild stellt den geringsten Grad einer harten Infiltration dar; die Längsstreifung ist verwischt, die Grenze zwischen entzündeter Zone und normalem Gewebe noch deutlich zu erkennen. Die Erkrankungen der Drüsen treten am deutlichsten hervor als: einzelne periglanduläre Infiltrationen und infiltrirte Krypten.

b) **Harte Infiltration von geringer Ausbildung,** nicht instrumentell behandelt.

Die Infiltration des Mukosagewebes ist bei weitem stärker ausgeprägt als im vorhergehenden Falle; die Erkrankung der Drüsengebilde ist im gleichen.

c) **Harte Infiltration von mittelstarker Ausbildung,** nicht instrumentell behandelt.

Die erkrankte Zone hebt sich scharf von der Umgebung ab. Im Centrum ist theilweis schon eine Naturheilung eingetreten, obschon vollkommene Aufsaugung der Infiltration daselbst noch nicht stattgefunden hat. Man erkennt auch noch umschriebene, graulich schuppende und epithellose Stellen, ebenso einzelne rothgefärbte Ausführungsgänge *Littre*'scher Drüsen. Nach oben und unten zu findet sich oberflächliche Narbenbildung, die gewöhnlich den Charakter des maschenförmigen Narbengewebes trägt, wenn auch nicht so schematisch und ausgeprägt, wie es in diesem Falle dargestellt ist.

d) **Trockene Infiltration von mittelstarker Ausbildung,** instrumentell noch nicht behandelt.

Die erkrankte Zone ist gleichförmig gelbröthlich verfärbt und mit dem unter bestimmten Bedingungen zu beobachtenden Epithelbelag bedeckt. Drüsenausführungsgänge sollen auf der Infiltration nicht vorhanden sein.

a

b

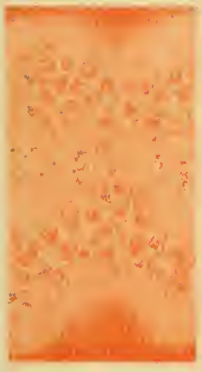

c

d

ZEHNTES KAPITEL.

Die harten Infiltrationen von mittlerer Mächtigkeit.

Diese Entwicklungsstufe umfasst die grösste Anzahl aller vorkommenden Fälle, frühere Nomenclatur derselben. Die Grenze zwischen schwachen und mittelstarken harten Infiltraten. Grundsätze bei der Wahl des Untersuchungstubus. Endoskopie der *glandulären Form:* Längsstreifung, Längsfaltung, Färbung, Epitheldecke, Drüsengebilde, Veränderungen des eigentlichen Mucosagewebes, granulirtes Gewebe, das Bild des starren Rohres. Ein seltenes urethroskopisches, hierher gehöriges Bild. Die Rückbildung und Heilungsvorgänge der geschilderten Zustände in Bezug auf die einzelnen Gewebstheile, speciell das Verhalten der Epitheldecke und der Drüsen, weites Klaffen der Kryptenausführungsgänge nach Dilatationen. Die Vernarbungsvorgänge der Mucosa, Naturheilungsprocess, Verhalten des granulären Gewebes, die allmälige Rückbildung der Anfangs umfangreichen Narbengebilde. Die Abkürzung der Heilungsvorgänge durch die Dilatationsbehandlung. Die Recidive. Das endoskopische Bild der vollkommen abgeheilten, nicht mehr inficirenden, harten, glandulären Infiltration. *Die trockene Form* der mittelstarken harten Infiltrate; besonders geartetes Gefühl des Widerstandes beim Einführen des Tubus. Die endskopischen Bilder in Bezug auf Längsfaltung und Streifung, Färbung, Epithel und Drüsen. Das Verhalten der Mucosa, die Rückbildungsvorgänge in ihren einzelnen Phasen, die Recidive in ihrem endoskopischen Verhalten und das Bild des vollkommen abgeheilten, nicht mehr recidivirungsfähigen Falles. Die klinischen Erscheinungen, Grösse des Untersuchungsmaterials, Krankengeschichten.

Hierzu die am Ende des Kapitels befindlichen bunten Tafeln Nr. VI und VII.

Die harten Infiltrationen von mittlerer Mächtigkeit.

Diese Entwickelungsstufe umfasst den grössten Theil der chronischen Gonorrhoen. — Alle urethroskopischen Befunde, welche die im Vorhergehenden ausführlich geschilderten Erscheinungen in erhöhtem Maasse tragen, hat man, sobald sie die pag. 109 angeführten Bedingungen betreff der Einführbarkeit des Tubus entsprechen, in diese

Gattung zu rubriciren. In meinen früheren Arbeiten hatte ich in dem Glauben, dass eine speciellere Classification mehr Klarheit in das schwierig zu bewältigende Material bringen würde, diese Fälle nach einzelnen hervorragenden endoskopischen Befunden mit dem Namen: *Urethritis glandularis proliferans, Urethr. glandul. hypertrophica* bezeichnet, worunter Fälle mit offenliegenden Drüsen gedacht waren. Die Schleimhäute mit verdeckten Drüsenöffnungen bildeten die zweite Unterabtheilung mit dem Namen: *Urethritis follicularis sicca.* Auch jetzt noch, nach 5 Jahren, nachdem sich meine urethroskopischen Kenntnisse bei der steten Beschäftigung mit diesem Gegenstande und einem ziemlich umfangreichen Materiale entsprechend erweitert und meine Ansichten geklärt haben, endlich bei den grossen Verbesserungen, welche an den Untersuchungsinstrumenten gemacht wurden, finde ich immer noch diese Namen passend gewählt und empfehle sie zur Orientirung, bis sich eventuell etwas Besseres findet. Ganz ohne Classification geht es unter keinen Umständen ab, obschon ich eingesehen habe, dass der von mir eingeschlagene Weg der speciellsten Schilderung nicht der richtige war.

Die im Nachfolgenden geschilderten Schulfälle der mittelstarken Infiltrate beider Grundformen bekommt man in der Regel nur bei instrumentell nicht behandelten Fällen zu sehen. Sobald eine längere oder kürzere derartige Behandlung stattgefunden hat, verwischt sich das characteristische endoskopische Bild und nur aus einzelnen Partien kann man alsdann gewöhnlich die vorher bestandene Grundform bestimmen. Mit anderen Worten gesagt: die mittelstarken und noch mehr die im nächsten Kapitel geschilderten harten Infiltrate stärkster Ausbildung verwandeln sich während der Behandlung mit Vorliebe in gemischte Fälle.

Die groben pathologischen Vorkommnisse, welche im Folgenden geschildert werden, sind so in die Augen fallend und ihre Bedeutung ist gegenüber den bisher geschilderten so leicht verständlich, dass ihr endoskopisches Aussehen kürzer beschrieben ist. Ganz abgesehen davon, dass es unmöglich ist aller Combinationen der geschilderten Entwickelungsstufen in ihrer individuellen Verschiedenheit zu gedenken.

Da die anatomischen Verhältnisse und pathologischen Vorgänge die gleichen sind, und es sich lediglich um eine vorgeschrittenere Entwickelungsstufe letzterer handelt, so wird man im Allgemeinen auch nicht noch vielerlei bisher noch nicht geschilderte urethroskopische Befunde zu erwarten haben. Es handelt sich stets um Infiltrate, welche in Tiefe und Fläche bedeutend mehr ausgebreitet, und wie schon erwähnt, von verschiedener Dichtigkeit sind. — Dieselben werden ent-

sprechend grössere und langsamer sich vollziehende Vernarbungen zur Folge haben müssen. Von diesem Gedanken ausgehend, hat man alle urethroskopischen Unterschiede zwischen schwachen und mittleren Infiltraten zu beurtheilen.

Die Grenze zwischen schwachen und mittelstarken Infiltraten habe ich so angenommen, dass alle die Fälle, welche das Einführen des Tubus 23 Fil. Ch. bis zum Bulbusende gestatten, zu den jetzt zu besprechenden Entzündungsgraden gerechnet werden. Auch solche Infiltrate von kurzer Ausdehnung, die, anfangs für Tubus 23 unpassirbar, nach ein oder zwei Erweiterungen gehoben sind und von dann an für diesen Untersuchungstubus durchgängig bleiben, sind ebenfalls mit in die Beschreibung aufgenommen worden. Diese oft vorkommenden Fälle gehören betreffs der Natur der infiltrativen Vorgänge mehr zu den mittelstarken und nicht zu den Stricturen. Wie sich die Verhältnisse betreffs Einführung der Untersuchungstuben bei den stärksten Infiltraten stellen, wird noch besprochen werden. —

Bei der Wahl des Tubus geht *Kollmann* bei der *ersten* Untersuchung eines Falles von dem Grundsatze aus, nicht gleich den stärksten in das Orific. extern. bequem einzubringenden zu wählen, sondern zunächst erst mit den schwächsten Nummern (Nr. 23 Fil. Ch.) das endoskopische Gesichtsfeld zu durchmustern. Es hat das für den Anfänger und weniger routinirten Untersucher zwei Vortheile. Die ganz starken Tuben geben einen sehr weiten, die Diagnose wesentlich klärenden Ueberblick. Durch die engeren Tuben wird aber andererseits der ursprüngliche Befund mehr geschont. Man sieht öfters in ihnen pathologische Veränderungen der Oberfläche z. B. weisse schmierige Epithelmassen etc., die der stärkere Tubus schon beim Einführen mit fortnimmt. Auch gewinnt man öfter mit dem schwachen Tubus ein klareres Bild, wie z. B. bei der papillomatösen Urethritis oder dem Vorhandensein von spröden Infiltraten, welche man durch Eingehen mit dem starken Tubus einreissen und zum Bluten bringen würde.

Der Penis wird bei der Untersuchung mit der vollen Faust hinter dem zurückgestülpten Präputium sicher angefasst, um das Einstülpen von Präputialfalten zu verhindern. — Ist man an den durch die Infiltration schweren passirbaren Partien angekommen, so wird das Glied lang angezogen und fest angefasst. Die Einführung in die verengte Stelle soll stets nur unter einem mässigen Drucke geschehen. Gelingt es nicht, so fettet man nachmals besonders gut ein, versucht es noch einmal oder sieht zunächst von der Untersuchnng dieser Stelle gänzlich ab.

Die *glanduläre Form* bietet folgende endoskopische Eigenthümlichkeiten:

Die Veränderungen in der *Längsstreifung* in der entzündeten Zone sind dieselben wie in den bisher geschilderten Fällen d. h. gewöhnlich ist sie innerhalb der erkrankten Strecke verwischt; an den Rändern kann sie hie und da sichtbar sein.

Die *Längsfaltung* soll auch bei weiten Harnröhren verstrichen sein, an den Rändern kann sich grobe Faltung vorfinden, aber es sind das doch bloss kurze Strecken. — Die Schleimhaut liegt im Centrum der Erkrankung faltenlos und fest auf ihrer Unterlage. Ist die Infiltration dicht, so ist jede Spur einer Trichterbildung verloren gegangen: *man sieht alsdann in die Harnröhre wie in ein starres Rohr einen halben bis ganzen Centimeter weit hinein.* Ist die stärkste Infiltration überwunden, was man an der leichteren Beweglichkeit des Tubus merkt, so beginnt sich zuerst eine ganz leichte Faltung zu zeigen, die oft quer angeordnet ist. Hierdurch macht sich gewissermassen das Lockerwerden der Infiltration bemerkbar; daran schliesst sich sogleich eine Anordnung von grober Längsfaltung. Ist die Infiltration weniger dicht, so zeigt das Centrum der Erkrankung doch wenigstens an einzelnen Stellen das beschriebene feste Anliegen auf der Unterlage und gewissermassen ein Eingedrücktsein an der Stelle dieser besonders harten Heerde. Die Zwischenräume derselben bestehen aus anscheinend lockerer Infiltrationsmasse; sie haben eine leicht gewellte Oberfläche und sind etwas über ihre Umgebung erhaben. Sieht man solche harte Infiltrate nicht vor sich, sondern nur eine grobe Faltung, so ist die Infiltration immer eine geringere und nicht recht unter die mittlere Form zu rechnen.

Eine Ausnahme bildet, wie schon einmal erwähnt wurde, die eigenthümliche, von Natur speckige Schleimhautbeschaffenheit (cf. pag. 27), welche vom Bulbusende bis zum Orific. ext. fast faltenlos ist und rothgelbe Färbung hat. Bei diesen eigenthümlichen Befunden ist Grad und Ausbreitung der Infiltrationen sehr schwierig und bis zu einem gewissen Grade unmöglich zu bestimmen. —

Die *Färbung* der Entzündungszone markirt sich immer und zwar wie bei den harten Infiltraten niederer Ausbildung in einem blasseren Colorit gegenüber dem gesunden. Je nach der Dichtigkeit der Entzündung wird die Circulation mehr oder weniger gehemmt sein und je mehr dies der Fall ist, um so anämischer wird die Farbe der infiltrirten Strecke erscheinen. Der Farbenunterschied selbst ist um so hervortretender, je lebhafter die Färbung der gesunden Theile ist. Eine enge anämische Harnröhre bietet nur geringe Farbenunterschiede dar;

es findet sich dabei im Gegensatze eher manchmal eine fleckenhafte Röthe auf der Höhe des Infiltrationszustandes. Bei mittlerem Blutgehalt der gesunden Schleimhaut, wie es zumeist der Fall ist, ist die Färbung blassroth, hie und da mit einem Stich ins Gelbliche, bei hyperämischer Schleimhaut ebenfalls blassroth mit höher gefärbten Flecken. —

Die *Epitheldecke* kann alle Phasen der im einschlägigen Kapitel bereits detaillirt geschilderten pathologischen Veränderungen zeigen, natürlich zumeist die stark ausgebildeten. Die Grenzbezirke nach den gesunden Parthien, wo sich grobe Faltung vorfinden kann, zeigen unter Umständen nur glasige Schwellung und leichteste Desquamation. Nach dem Centrum der Affection zu, wo hyperplastisches Bindegewebe und Vernarbungsvorgänge an der Oberfläche und weiter in der Tiefe stattfinden, richten sich die Epithelialbilder nach dem Zustand ihrer Unterlage. Das in Aufsaugung befindliche hyperplastische Bindegewebe ist mit Vorliebe mit perlgrauen bis grauweissen Schuppen und Schüppchen bedeckt, über deren genaue Beschaffenheit man pag. 46 und 47 nachlesen wolle. Die Grösse der Schuppen und ihre Dicke richtet sich nach der Weite der Harnröhre und dem Umfange des unter ihr sich abspielenden Entzündungsprocesses. Demnach wird ein mehr oberflächlicher Process mit weniger dicht gelagerten Bindegewebsfibrillen eine kleine und oberflächliche Schuppung zeigen, die dann mehr einer Desquamation (Urethritis glandularis proliferans) ähnlich sieht. Auf der Höhe der Erkrankung sollen diese Veränderungen eigentlich nur wenig verbreitet zu finden sein, da sie bereits als Anzeichen der retrograden Entwickelung aufzufassen sind. Aus eben diesem Grunde hebe ich mir die Schilderung der Epithelbedeckung der Narbengebilde für den betreffenden Theil auf.

Die *Krypten* sind stets mit einer starken, periglandulären Infiltration umgeben und zeigen hocherhabene, gewulstete und glasige Ränder, die in der Abheilung kraterförmig klaffen. Im Acmestadium beobachtet man häufig Secretion.

Die *Littre'schen Drüsen* in der Mitte des Krankheitsheerdes befinden sich alle in mehr oder weniger hervorragendem Zustande der Hypertrophie, die durch die Bindegewebshyperplasie um ihre Ausführungsgänge bedingt ist (cf. Kapitel VI pag. 61 und ff.); besonders bemerkenswerth sind auch *die sehr in die Augen fallenden Grössenunterschiede der Ausführungsgänge.* Hie und da finden sich dieselben mit dickem, scheinbar festem Secret verstopft; seltener sieht man dasselbe herausquellen. Ebenso findet sich auch manchmal ein rother Entzündungshof oder auf einer sonst glatten Stelle sieht man eine Gruppe hyper-

plastischer Drüsen, umgeben von einem unregelmässig begrenzten Infiltrationshof, der ein wenig über seine Umgebung hervorragt. Die Drüsen sieht man stets *gruppenweise, in der verschiedensten Formation und Anzahl und ebenso in den verschiedensten Stadien der Entzündung und Rückbildung.* Selbstverständlich ist, dass sich in den vernarbenden Parthien nur wenig Exemplare im frischen Entzündungsstadium finden und umgekehrt. Man vergleiche auch hierüber das bereits in dem einschlagenden Kapitel Gesagte.

Die endoskopisch ins Auge fallenden Veränderungen bei der Infiltration des eigentlichen *Mucosagewebes* sind ohngefähr folgende: In den Grenzbezirken sieht man im Anschluss an eine zuweilen vorkommende lockere Schwellung flache harte Infiltrate, wie sie pag. 96 angedeutet wurden. In der Mitte des Erkrankungsheerdes findet man häufiger eine Art von *granulirtem Gewebe,* welches wenig oder gar keine Drüsen zeigt, ebenfalls ausserordentlich unnachgiebig unregelmässig höckrig, grau und rothgelblich, speckig glänzend und zeitweilig an der Oberfläche von glasiger Beschaffenheit ist. Es kann sehr leicht mit der schon mehrfach erwähnten von Natur speckigen Schleimhautbeschaffenheit verwechselt werden (cf. pag. 27 u. 110); vor allem wird dem Anfänger leicht ein solcher Irrthum unterlaufen können. Geschützt ist man vor dieser Verwechselung dadurch, dass sich diese granulirten Parthien stets inmitten anderer schwächerer Entzündungsheerde befinden und nie eine über die ganze Harnröhre sich erstreckende Ausbreitung erreichen können. Sie finden sich entweder unregelmässig begrenzt 1—2 Centimeter im Umfang, gern an der freien d. h. untern Fläche der Harnröhre vor oder als kleinere Inseln inmitten von glatten harten Infiltraten. Das granulirte Gewebe ist übrigens ziemlich tiefgehend und reisst manchmal leicht ein, zumal wenn man zu hohe Tubusnummern benutzt. In meinen früheren Arbeiten ist desselben ebenfalls ausführlich gedacht und diese Art Infiltration: Urethritis glandularis hypertrophica granulans genannt worden. Fälle, wo dieses Gewebe grössere Strecken einnimmt, kommen indessen nur selten vor.

Neben dieser speckigen, granulösen Infiltration beobachtet man höhere Ausbildungen der pag. 96 und soeben erwähnten, besprochenen, umschriebenen, glatten Infiltrate mit trockener, bei der Abheilung öfters schuppender Oberfläche und umfangreicher Narbenbildung.

Der histologische Unterschied dieser beiden soeben beschriebenen Infiltrationsarten ist in der mehr oder weniger ausgedehnten und dichten Bindegewebshyperplasie zu suchen. Die an der Oberfläche matten, nicht granulirten Infiltrate widerstehen Dehnungsversuchen behufs therapeutischer Eingriffe und Untersuchungen viel mehr und

reissen schwerer ein als die mit granulirter Oberfläche. Dies spricht dafür, dass bei der trockenen Form der Rest der natürlichen elastischen Fasern grösser und die Bindegewebsfibrillen weniger mit Nestern von kleinkörniger Infiltration durchsetzt sind. Die nicht granulirte Art der Infiltration mit matter Oberfläche ist die bei weitem häufigste Form und zeigt auch räumlich die grösste Ausdehnung. Die Oberfläche der trockenen Infiltration, deren Besprechung theilweise pag. 96 bereits erfolgte und in diesem Kapitel pag. 117—119 fortgesetzt werden wird, ist aber nicht etwa identisch mit der mattglänzenden Oberfläche der glandulären Infiltration, und zwar bestehen die Unterschiede in folgenden Hauptpunkten. Die glanduläre Infiltration zeigt immer unregelmässig heerdförmige und nicht einförmig glatte und glanzlose Beschaffenheit, wie die trockene Entzündung. Erstreckt sich die erstere wirklich um die ganze Circumferenz der Harnröhre, so bildet die so erkrankte Stelle das *Bild des starren Rohres*, ein endoskopisches Vorkommniss, dessen schon pag. 110 gedacht wurde. Endlich fehlen bei der trockenen Form immer die Drüsen als Hauptunterscheidungsmerkmal.

Ein seltenes, aber äusserst characteristisches endoskopisches Bild möchte ich auch noch kurz erwähnen, welches von den bisherigen Beschreibungen abweicht, aber unter diese Gruppen von harten Infiltraten gerechnet werden muss. — Man constatirt dabei zumeist langausgedehnte aber nicht starke Verengerungen beim Einführen des Tubus. — Die Infiltrate zeigen der normalen Strecke gegenüber fast keinerlei Farbenunterschiede. In der Regel hat die ganze Harnröhre ein schön fleischrothes, glänzendes Colorit und oft scheinbar normales Epithel. Die Längsfaltung ist indessen ganz verstrichen, aber die Längsstreifung an einzelnen Stellen gut erhalten; einzelne Drüsen und zwar zumeist Krypten, finden sich mit Secret verstopft vor, dagegen sehr selten Narben. Kurz es ist ein besonderes endoskopisches Bild, nur die klinischen Erscheinungen und die bei der Dilatation zu constatirenden, weitgehenden, tiefgehenden Infiltrate machen die Diagnose vollständig.

Derartige Ausnahmen sind aber sehr selten, die Regel ist eine buntfarbige Abwechselung zwischen heerdförmigen matten Infiltraten mit Drüsengruppen und hie und da eine granulirte Parthie; alles dies umgeben von einer Zone flacher Infiltrate oder mucöser Schwellungen.

Man hat die Berechtigung zu sagen, dass sich eine *ausgedehnte, harte Infiltration noch auf der Höhe der Entwickelung befindet*, wenn sich nirgends Längsfaltung oder Narben in grösserer Anzahl zeigen. Bei ausgedehnten, namentlich aber tief gehenden Infiltraten finden sich

nach einer gewissen Andauer des Bestehens stets Narbenmassen. Man lernt rasch beurtheilen, wie lange eine solche Affection bestehen kann, ob sie sich in der Hauptsache in der Heilung befindet, ist natürlich noch leichter zu bestimmen.

Die Rückbildungs- und Heilungsvorgänge bei den harten Infiltraten nehmen stets einen grösseren Zeitraum in Anspruch und werden bei der grossen Variabilität ihrer Krankheitsbilder endoskopisch eine ebenso grosse Verschiedenheit in ihren Heilungsvorgängen bieten. Bei dieser Krankheitsstufe und ebenso bei den höheren gehört das Recidiv zur absoluten Regel und man wird sich sagen können, dass sich dieses Verhältniss in Anbetracht des anatomischen Baues der Harnröhre und des Characters der Erkrankung nie wird ändern können. Das Hauptinteresse bei den jetzt zu schildernden Vorgängen nimmt das Verhalten der Infiltration und der Narbe in Anspruch.

Die *Längsfaltung* kann in leichteren Fällen, wie schon erwähnt, an den Rändern der Infiltrationszone als grobe Faltung manchmal zu sehen sein. Dieselbe verschwindet zumeist nach dem ersten passenden therapeutischen Eingriff und macht der normalen Beschaffenheit wieder Platz. Bei tiefergehenden und dichteren Infiltraten nimmt das Normalwerden der Grenzzone auch eine etwas längere Zeit in Anspruch.

Ebenso kommt je nach der stärkeren oder schwächeren Ausbildung der Erkrankung allmälig die Rückkehr der Längsfaltung nach dem Centrum zu wieder zur Ansicht, über den am meisten erkrankten Parthien natürlich am meisten Zeit erfordernd. Genau nach den im vorhergehenden Kapitel pag. 97 geschilderten Vorgängen zeigt sich erst grobe Faltung in zwei bis drei Wülsten, je nachdem es die Lage und Dichtigkeit der vorhandenen Infiltrate, sowie deren Aufsaugung zulässt. In diesem Zustand verharrt die Faltung lange Zeit. Auf die vollständige Restitutio ad integrum hat man in mehr ausgeprägten Fällen, wo es sich um starke Narbenbildungen handelt, immer lange und wohl oft umsonst zu warten, wenigstens gelingt es dem Arzte nicht immer, den sich bereits längere Zeit schon vollkommen gesund fühlenden Patienten immer noch einmal zur Untersuchung zu bewegen. Die Regel ist, dass eine gewisse Starrheit in der Anordnung der Faltung zurückbleibt. —

Das Verhalten der *Längsstreifung* nimmt bei allen harten Infiltraten kein grosses Interesse in Anspruch; die Wiederkehr derselben ist mit Ausnahme des einen, pag. 113 beschriebenen, Falles an die Reinigung der Mucosa von der Entzündungsmasse gebunden. Im

übrigen beruht dies auf individuellen und belanglosen Eigenthümlichkeiten.

Die *Färbung der Entzündungszone* bleibt auch während der retrograden Entwickelung von der der gesunden — unter Umständen sogar bis nach vollendeter Heilung — verschieden. Die Randzonen und leichteren Infiltrate beginnen bald fleckenhafte blasse und graurothe Colorirung zu zeigen und behalten dieselbe Beschaffenheit, bis sie allmälig in das gesunde Colorit übergehen. Je nach der Dichtigkeit der bestandenen Bindegewebshyperplasie dauert die Rückkehr der normalen Circulation verschieden lange Zeit und bleiben zum Schlusse noch kleine Schwielen zurück, so wird man dort für immer sichtbare geringe Farbenunterschiede bemerken können, ohne dass dieselben aber irgend etwas zu sagen hätten. In den meisten Fällen beobachtet man folgende specielle Vorgänge in der Verfärbung: Zuerst werden die äussersten Contouren der Infiltrationszone undeutlich, der zurückbleibende harte Kern derselben zerfällt alsdann in einzelne, kleinere, von denen wiederum die von geringerem Umfange, zunächst die scharfe farbige Umgrenzung verlieren, und schliesslich sind nur wenige geringe Schwielen oft in der Form von periglandulären Infiltraten sichtbar, welche wiederum mit Vorliebe an der oberen Seite der Harnröhre ihren Sitz haben. Die Gestalt dieser kleinen stecknadelkopf- und darüber grossen blassen Flecken ist rundlich oder auch mit Vorliebe länglich-oval. Hiermit hat der Heilungsprocess seinen Abschluss erreicht.

Von den Heilungsvorgängen der *Epitheloberfläche* ist nichts besonders Neues zu bemerken. Die Grenzzonen können sehr bald ein verhältnissmässig gesundes Epithel bekommen, während über den noch nicht vollkommen aufgesaugten Infiltraten und Narben in allen Formen mindestens eine matt getrübte, etwas desquamirende Bedeckung bis zuletzt sich erhält. Handelt es sich um grössere abheilende Flächen, dann findet man, wie ebenfalls schon erwähnt wurde, anfangs bei noch mehr oberflächlichen Infiltraten die kleine, flache Abschuppung, bei tiefer gehenden grössere, graue, erhabene Schuppen. In späteren Stadien ist der schuppende Character verloren gegangen und man sieht eine mehr oder weniger glatte, glänzende, unregelmässig opalfarbene Schleimhaut vor sich. Detaillirte Schilderungen dieser Vorgänge lese man im Kapitel VI nach. Die grau verfärbten und schuppenden Stellen sind kein constantes Vorkommniss. Einen stichhaltigen Erklärungsgrund des Auftretens der verschiedenen Epithelveränderungen habe ich nicht finden können.

Von den Heilungsvorgängen der *drüsigen Gebilde* erscheint Folgendes bemerkenswerth. Mit der retrograden Entwickelung verknüpft ist

stets der Eintritt mehr oder weniger narbiger Vorgänge direct um die Ausführungsgänge oder in ihrer nächsten Umgebung. Die *Krypten* sowohl als die *Littre'schen Drüsen* zeigen sich in der Mehrzahl — denn gleichmässig findet es ja nie statt — mit weit klaffender Mündung und steilen, kraterförmigen Rändern. Diese Anzeichen verschwinden alsdann im Laufe der Heilung schnell unter passendem therapeutischem Zuthun, bei Anwendung von Dilatationen bereits nach ein oder zwei Sitzungen. Ohne diese sind sie oft nach Wochen oder Monaten noch unverändert. — Bei der Rückbildung verflachen sich die Ränder, die Mündung selbst wird kleiner und verschwindet *zumeist* bald ganz. Inwieweit dies auf einer Ausheilung oder einem narbigen Zugrundegehen des ganzen Gebildes beruht, lässt sich nicht entscheiden, jedenfalls tritt das Letztere nicht immer ein. — In ersterem Falle bleibt der Ausführungsgang länger sichtbar, indem er sich immer mehr verflacht, kleiner und damit unscheinbarer wird; oft ist er auch in dieser Zeit mit einem rothen Hof umgeben und mit Secret verstopft, bei der Verheilung grösserer Gruppen beider Drüsenarten finden sich, wie auch schon im Kapitel VI erwähnt, öfter ringförmige Narben, zeitweise in starker Ausbildung um die Ausführungsgänge. Dieselben erstrecken sich manchmal mehrere Millimeter nach oben und unten oder auch sternförmig zur Seite; bei den Krypten ist dies natürlich besonders deutlich sichtbar. Dieselben verschwinden ebenfalls bei dem Weiterfortschreiten der Aufsaugungsvorgänge im übrigen Gewebe.

Eines öfter zu beobachtenden, sehr interessanten Vorganges muss schon hier erwähnt werden. Bei Dilatationsbehandlung kommt es vor, dass sich auf sonst glatter Schleimhaut nach einigen Erweiterungen eine grössere Anzahl ohngefähr stecknadelkopfgrosser, blasiger Erhebungen gewöhnlich in dem schon gelockerten infiltrirten Gewebe zeigen; es sind dies Drüsen, deren Bedeckung durch die Dilatationen gelockert wird und deren Inhalt herausdrängt. Bei Fortsetzung der Behandlung platzen diese blasigen Erhebungen und der Ausführungsgang der Drüse resp. eine Perforationsöffnung wird sichtbar. Dies ist allerdings oft nur kurze Zeit der Fall und macht man grössere Pausen in den Untersuchungen, so findet man die blasige Erhebung zwar verschwunden, aber den Drüsenausführungsgang resp. die Perforationsöffnung bereits ebenfalls wieder unsichtbar geworden. In anderen Fällen, und zwar ist dies zumeist der Fall, erscheinen während der Behandlung allmälig eine grosse Anzahl solcher Drüsen in der verschiedensten Grösse und in verschiedenen Stadien der Entzündung. Bedingen die Infiltrationsverhältnisse und deren Aufsaugung ein solches Heilen, Vernarben oder Zugrundegehen nicht, wie es gern geschieht,

namentlich wenn es sich um *lockerer infiltrirte* Heerde handelt, so bleiben die Drüsen während der Heilungsperiode der übrigen Gewebstheile zumeist in einer nicht sehr infiltrirten Form sichtbar; in ihren weiten Oeffnungen bemerkt man oft Secret, welches auf Druck entleert werden kann. Sichtbar bleiben können Drüsen aber auch noch nach vollendeter Heilung der übrigen Gewebstheile und widerstehen lange der Behandlung, die sich in solchen Fällen dann nur auf sie allein erstrecken muss. — Hierbei ist wiederum die obere Seite der Harnröhre und die daselbst gelagerten Krypten bevorzugt; an der unteren Seite finden sich dagegen gern besonders grosse Exemplare *Littre*'scher Drüsen vor.

Ein weiterer eigenthümlicher, sehr interessanter Vorgang ist folgender: durch die Dilatationen werden manchmal *die Ausführungsgänge der erkrankten Krypten auseinander gerissen und man sieht alsdann im günstigen Falle die Mündungen der einzelnen Drüsen in dem Kryptengange liegen,* sobald man denselben durch passenden Tubendruck zum Klaffen bringt. Bei den weiteren Heilungsvorgängen vernarbt derselbe wieder.

Es ist schon der Beobachtung gedacht, dass auch nach vollkommener Aufsaugung der harten Infiltrate, bei dem Restiren nur todter, nicht recidivirungsfähiger Narben oder einiger Schwarten fast regelmässig eine Anzahl *Littre*'scher Drüsen und Krypten in denselben oder auch ohne Zusammenhang mit solchen sichtbar bleiben. Ihre Unschädlichkeit erkennt man an dem normalen und reizlosem Aussehen ihres Ausführungsganges und dessen Umgebung, dem Fehlen von Infiltraten, endlich an der normalen oder fest vernarbten Epithelialoberfläche in ihrer Umgebung.

Eine grosse Verschiedenheit in dem Aussehen bieten die *Vernarbungsvorgänge der Mucosa.* Die flacheren, weniger dichten Entzündungen werden bei Dilatationsbehandlung *oft ohne jede Narbenbildung* aufgesaugt und bieten wenig Bemerkenswerthes dar, was nicht schon im Vorhergehenden gesagt wurde. Ist die eben erwähnte oder eine andere instrumentelle Behandlung nicht vorhergegangen, so hat bei einigermassen langem Bestehen der *Naturheilungsprocess* schon begonnen, welcher *stets mit einer der Infiltration entsprechenden Narbenbildung* verknüpft ist. Das Aussehen derselben richtet sich nach der Grösse und Tiefe des vorhandenen hyperplastischen Bindegewebes. So sieht man, wie die oberflächlichen Infiltrate kleine oberflächliche, unter Umständen unter einander netzförmig zusammenhängende Narben von graulich glänzender Farbe mit kleinen Blutgefässen überzogen und eingestreuten Drüsen oder Krypten bilden. — Mit dem Tiefergehen

und Grösserwerden der Bindegewebsneubildung werden die daraus entstehenden Narben grösser. Zunächst behalten dieselben indessen noch den Character des an der Oberfläche Liegenden und unter Umständen netzförmige Anordnung; später werden die einzelnen Narbenzüge (man vergleiche dazu die Abbildungen) aber massiger, die Zwischenräume zwischen den einzelnen Zügen werden tiefer, oder es finden sich, ein für diese Entzündungsstufe selteneres Vorkommniss, nur einzelne, 3—4 mal grössere, compacte Massen, die sich, zumeist noch nachgiebig, in das Lumen hereinwölben.

Das *granuläre Gewebe* geht ebenfalls zumeist, je nachdem es sich in die Tiefe erstreckt, in eine maschenförmige Narbenbildung über. Zwischen den einzelnen Narbenzügen bleiben zuerst immer noch Reste des Gewebes sichtbar und lassen das vorhergehende Stadium noch erkennen; schliesslich werden aber auch diese aufgesaugt, wobei die einzelnen Narbenmaschen voluminöser werden. Entsprechend dem Volumen der verheilenden Infiltration sind diese Narben in Lage, Zahl und Form verschieden gruppirt. Auf anämischer Schleimhaut treten die Narbenzüge weniger deutlich hervor, man muss genauer hinsehen, um sie in ihren Details zu erkennen; manchmal sind sie aber durch lebhafte Farbe von der Umgebung ausgezeichnet. Bei mittlerem Blutgehalt und hyperämischer Beschaffenheit sind sie zumeist blassroth bis graugelblich. — Bei dem weiterem Zurückgang der Narben beobachtet man Folgendes: wenn sich noch viel Rundzelleninfiltration innerhalb der vernarbenden Entzündung befindet, so sind die einzelnen Züge noch voluminöser; je mehr sie nur aus Bindegewebsfibrillen bestehen und je mehr sich diese verdichten, um so unscheinbarer, blasser und weniger hervortretend werden sie. Die kleinen verschwinden zuerst gänzlich, dann werden die grösseren flacher und kleiner und verschwinden theilweise. Von den oberflächlicheren bleibt unter Umständen zuletzt gar nichts mehr übrig ausser einigen strich- und sternförmigen weisslichen todten kleinsten Narben. Die stärkeren maschenförmigen lösen sich schliesslich auch in eine entsprechende Anzahl kleiner, flacher, weisslicher auf und nur die grossen knotigen, harten Infiltrate, welche die halbe Circumferenz der Harnröhre und noch mehr Raum einnehmen, persistiren bis zum Schluss der vollkommenen Heilung. Derartige harte Reste widerstehen dann meist jeder Behandlung; sie liegen in lockerem Gewebe, sind an der Oberfläche oft gar nicht erkennbar oder nur an einer weisslichen Prominenz, die sich in den Tubus einwölbt. Diese Gebilde bestehen übrigens nie allein aus Schwielen, sondern auch aus abgekapselten glandulären und periglandulären Infiltraten. —

Alle ausgedehnten Narbenbildungen kommen mehr zur Geltung an dem unteren Theile der Harnröhre auf der weicheren Unterlage, während sie an der oberen seltener weitausgebreitet zu finden sind. Mit Vorliebe finden sich daselbst circuläre und Längsnarben, die mit den Krypten in Zusammenhang stehen, wie ich sie bei der Vernarbung der drüsigen Gebilde pag. 116 geschildert habe.

Die vorstehende Beschreibung der Vernarbung umfasst so ziemlich alle sichtbaren Mittelstufen, wie sie sich bei Fällen, die der Naturheilung überlassen wurden, vorfinden können. *Durch eine richtig geleitete instrumentelle resp. eine Dilatationsbehandlung verkürzen sich die Vernarbungsphasen bedeutend.* — Die flachen matten Infiltrate übergehen ohne weiteres in eine beschleunigte Aufsaugung mit beginnender Längsfaltung; die tiefergehenden derselben zeigen um die Längseinrisse wenigstens ebenfalls sogleich lebhafte Aufsaugungserscheinungen. Das ganze Stadium der ausgebreiteten oberflächlichen Narbenbildung pflegt fortzufallen und tritt direct in die Bildung der Endnarbe ein, natürlich in einem dem Grade der Infiltration entsprechenden Zeitraume. Zeigt vorhandenes granuläres Gewebe schon Narbenbildung, so verschwindet dasselbe rasch bei der Behandlung; ist dasselbe noch nicht zur Ausbildung gelangt, so stellen sich bei der Dilatationsbehandlung Narben oberflächlicher oder tieferer Beschaffenheit schnell ein. Tritt der Fall bei schon vorhandener Narbenbildung in die Behandlung, so verschwinden die Narben zunächst in der Nähe der Dilatationswirkungen d. h. an den am meisten erkrankten Stellen, da, wo die stärkste Bindegewebshyperplasie stattfindet. Zu gleicher Zeit beginnen sich die flacher infiltrirten Randzonen aufzusaugen; am längsten widerstehen nur die abgekapselten, glandulären und periglandulären Infiltrate, welche soeben beschrieben wurden.

Die *Recidive* treten ein, wenn die Behandlung unterbrochen wird, ferner, jedoch selten, durch eine unpassende d. h. reizende örtliche Behandlung, zumeist verschuldet vom Patienten selbst durch Excesse in Baccho, Venere oder durch eine Reinfection; in letzterer Beziehung ist oft kein grosser Unterschied bemerkbar. — Die Rückfälle sind natürlich endoskopisch stets erkennbar und können in zweierlei Form auftreten. Das häufigere Vorkommniss ist, dass dieselben Infiltrate von neuem entzündet werden d. h. die äusserlich sichtbaren Zeichen der Besserung in Bezug auf Längsfaltung, Epithel, Drüsen und allgemeine Infiltration der Mucosa verlieren sich mit einem Male wieder und der endoskopische Befund ist dem ähnlich, wie er vor der Behandlung war: sogar Neubildung von granulärem Gewebe findet nicht selten statt. — Am meisten in die Augen fallend ist dies an der Beschaffenheit des Epithels und

am Engerwerden des Kalibers beim Einführen des Untersuchungstubus. Ebenso kehren Narben wieder, wenn vorher welche sichtbar waren. War der Fall schon verhältnissmässig weit abgeheilt, die Reizbarkeit der infiltrirt gewesenen Gewebe schon sehr zurückgegangen, so genügt der neue ausgeübte Reiz des Recidivs nicht zu einem derartigen Aufleben der alten Entzündung; es entsteht dann in der Nähe oder im unmittelbaren Anschluss an den alten, ein neuer Heerd, welcher zumeist von geringerer Grösse und Mächtigkeit ist. Bei der Heilung zeigen sich urethroskopisch dieselben Bilder, nur in schnellerer Aufeinanderfolge, d. h. die Heilung des Rückfalls erfordert unter geeigneter Behandlung geringere Zeit als die ursprüngliche Erkrankung.

Besonders gern wird der *Bulbus von Recidiven* befallen. Dieser Vorgang ist folgendermassen zu erklären. Das corpus cavernos. urethrae erweitert sich bekanntlich unter der Bulbusschleimhaut zwiebelförmig zum Bulbus. Durch die Dilatationen gelingt es sicher und in jedem Falle. die der Oberfläche nahe liegenden Infiltrate rasch zur Aufsaugung zu bringen. Ist dies thatsächlich der Fall, so erscheint die Schleimhautoberfläche gesund. — Waren aber in den betreffenden Fällen besonders tiefgehende Infiltrate vorhanden, so können dieselben allmälig wieder bis zur Schleimhautoberfläche emporsteigen und dort die alten bereits vorhanden gewesenen Krankheitserscheinungen wieder hervorbringen. Unter den andern Parthien der p. cavern. ist das corpus cavernos. urethrae bekanntlich viel weniger umfangreich — man vergl. darüber Kapitel VII, pag. 67 und 68 — und die vollständige Abheilung der Infiltrationen lässt sich daher dort viel leichter bewerkstelligen und von der Oberfläche aus controliren.

Die *vollkommen abgeheilte, harte, glanduläre Infiltration, welche keinen infectiösen Character mehr besitzt,* muss, soweit die natürlichen vorher vorhanden gewesenen Verhältnisse es verlangen und die gesund gebliebenen Partieen den Schluss gestatten, eine *gute Längsfaltung* und auch unter Umständen *Längstreifung* aufweisen. *Sie darf in der Färbung keine wesentlichen Unterschiede mehr zeigen* bis auf die im vorhergehenden reservirten Punkte. Ihre *Epitheloberfläche* muss gleichmässig glänzend sein. — Die *Krypten* sollen reizlose, glatte Ausführungsgänge zeigen und ebenso die sichtbaren *Littre'schen Drüsen.* Etwa noch vorhandene *unschädliche und vollkommen vernarbte glanduläre und periglanduläre Infiltrate* müssen genau in der Oberfläche liegen und eine gesunde Epithelüberkleidung haben. — Die *restirenden Narben,* die zumeist unter der Oberfläche liegen, dürfen keinerlei Faserung erkennen lassen, sondern sie müssen eine ganz glatte Beschaffenheit zeigen und vor allen Dingen normale glänzende Epithelbedeckung haben.

Sind alle diese so oben angeführten Bedingungen erfüllt und bleiben diese Erscheinungen mehrere Monate constant, ohne sich zu ändern, so kann man *mit gutem Gewissen und sicher den Erkrankungsprocess als beendet erklären.*

In Ausnahmefällen kann man, ohne sich einem verhängnissvollen Irrthume hinzugeben, das Vorhandensein von einigen wenigen, glatten Narben, einer oder der anderen nicht ganz den erwähnten Erfordernissen entsprechenden Drüse für belanglos erklären, zumal wenn sonst alle endoskopischen und klinischen Verhältnisse für die Beendigung des Processes sprechen und dieser Befund trotz starker Dilatationen constant bleibt. Ich füge noch hinzu, dass die Geduld des Patienten und Arztes zur Erreichung dieses Zieles manchmal auf eine sehr harte Probe gestellt wird. Aber so verwickelt und schwierig vielleicht beim Durchlesen der vorstehenden Schilderungen der Stoff erscheinen mag, um so einfacher und durchsichtiger wird der praktisch Geübte alles beherrschen.

Die *trockene Form der mittelstarken, harten Infiltrate* (Urethritis follicularis sicca) verräth sich schon oft beim Einführen des Tubus an dem eigenthümlichen elastischen Widerstand, den die trockene Verengerung dem eindringenden Rohr entgegensetzt. Der Widerstand derselben pflegt langsamer anzuschwellen als bei der glandulären Form, die verengenden Parthien erscheinen nicht so plötzlich und sind nicht so kurz. — Beim Entriren der glandulären Infiltration fühlt man deutlich jeden einzelnen hervorragenden Theil der verengenden Parthie, bei der trockenen Entzündung erscheinen dieselben, ehe eine Behandlung begonnen hat, allmälig anschwellend und aus einer compacten Masse bestehend, sie reissen seltener beim Entriren ein und man bekommt auch anfangs verhältnissmässig nur schwache Tuben hindurch. Die urethroskopischen Bilder der trockenen Form sind im allgemeinen viel einförmiger als die der glandulären.

Die noch nicht instrumentell, speciell nicht mit Dilatationen behandelten Fälle bilden die reinen Schulfälle dieser Gattung und zeigen urethroskopisch folgendes Bemerkenswerthe:

Die *Längsfaltung* soll nirgends mehr sichtbar sein. *Längsstreifung* findet sich in den Randzonen zumeist erhalten, an den weniger dicht infiltrirten Parthien angedeutet; über stark infiltrirten ist sie verschwunden. Die *Färbung* ist stets eine fast einförmige, je nach dem Blutgehalt der gesunden Schleimhaut entweder blass graurosa bis roth-

gelblich: die bei der glandulären Form stets vorhandene fleckige Röthe fehlt hier regelmässig.

Die *Epitheloberfläche* ist entsprechend dem Namen stets hervorragend trocken, glanzlos matt, leicht desquamirend. — Wenn man vor der Untersuchung nicht uriniren lässt und nicht cocaïnisirt, gelingt es, den schon öfter erwähnten, *krümlichen, graugelben Epithelbelag* zu constatiren. Derselbe scheint an einigen Stellen stärker angehäuft zu sein, namentlich an den im Niveau etwas tiefer liegenden Parthien.

Drüsengebilde dürfen sich bei den ausgesprochenen reinen Fällen, ausser einigen *Krypten* an der oberen Wand, nicht vorfinden. Dieselben zeigen, der glandulären Form entgegengesetzt, keine erhabenen, gewulsteten Ränder, sondern sind gewöhnlich klein, oft mit einem röthlichen, aber keinem Infiltrationshof versehen. *Littré'sche Drüsen* sind nicht sichtbar oder doch nur in ganz vereinzelten, nicht gruppenweise angeordneten Exemplaren und ohne eine heerdförmige Infiltration.

Die *Infiltration der Mucosa* ist durch das Fehlen der granulären Heerde, der Narbenbildung etc. von den soeben geschilderten Fällen sofort unterscheidbar.

Genau so, wie bei der glandulären, ist auch bei der trockenen Form nicht eine gleichförmige, sondern mehr eine heerdförmige Vertheilung der Entzündungsmasse vorhanden, welche sich hier in einer sanft wellenförmigen Beschaffenheit der erkrankten Zone in den hochgradig infiltrirten Bezirken äussert. Endoskopisch erscheinen diese Massen als seitlich in das Gesichtsfeld hereinragende Falte der Harnröhrenwand, die beim Darüberhingehen des Tubus allmälig ansteigt und wieder verschwindet. Die Centralfigur ist nicht wie bei der glandulären Form weit klaffend, sondern oval. Die leicht geöffneten Wandungen geben auch nicht den Eindruck des starren Rohres, sondern ihre Elasticität ist im allgemeinen mehr erhalten; der Widerstand liegt mehr in der Tiefe, wie dies auch den pathologischen Verhältnissen entspricht. *Narben* sollen sich auf der Höhe der Entwickelung nicht vorfinden.

Die *Heilungsvorgänge* bieten ebenfalls nicht die Mannichfaltigkeit in den urethroskopischen Bildern wie die der glandulären Form. Bei den Misch- oder unreinen Fällen werden sich Anklänge an die glandulären Infiltrate derselben Entwickelungsstufe finden.

Die *Längsfaltung* beginnt sich mit dem Schwinden der Infiltration wieder einzustellen. Ueber den grösseren Heerden geschieht dies meist sehr zögernd. Waren dieselben sehr massig entwickelt, so können auch nach vollendeter Heilung die schon erwähnten, umschriebenen, tiefliegenden Schwielen und Reste folliculärer Infiltrationen zurückbleiben (cf. darüber das nächste Kapitel). Diese Reste

documentiren sich urethroskopisch in derselben Weise wie die analogen Vorgänge beim Verheilen der glandulären Form, d. h. als ohngefähr erbsengrosse Hervorwölbungen in einer lockeren grobfaltigen Umgebung cf. pag. 118. —

Die *Längsstreifung* ist in den centralen Theilen nicht wieder restitutionsfähig, in den peripheren Bezirken findet sie sich wieder.

Die *Färbung* beginnt nach Beginn der Behandlung bald ein etwas lebhafteres rosafarbenes Colorit anzunehmen. Auf dieser Stufe bleibt die ganze erkrankte Strecke allerdings lange Zeit. Mit dem Verschwinden der Infiltration beginnt sich auch allmälig eine etwas rothe fleckenhafte Färbung einzustellen, bis schliesslich nach Schluss der Heilung nur über den restirenden Schwielen das blasse Colorit zurückgeblieben ist.

An der *Epitheldecke* sieht man, wie schon früher erwähnt, am deutlichsten die Fortschritte des Aufsaugungsprocesses; jede Verzögerung, jeder Rückschritt findet dort seinen Ausdruck. So findet man häufig mitten in fast gesunden Epithelparthien einen umschriebenen matten Fleck, der vielleicht auch etwas erhaben ist und dadurch seine noch bestehende stärkere Infiltration erkennen lässt. Bei gemischten oder unreinen Fällen werden diese Verhältnisse noch sichtbarer; dann wechseln trockene und glänzende Epithelbekleidung je nach der Natur der darunter liegenden glandulären oder trockenen in Heilung begriffenen Parthien ab. — Als geheilt kann man nur den Fall ansehen, der anhaltend die glänzende, durchsichtige Epitheldecke behält.

Von den *drüsigen Gebilden* erscheinen in der abheilenden Periode regelmässig die *Krypten*. Sie verhalten sich im allgemeinen so, wie bei den trockenen Infiltraten schwächster Ausbildung, nur dass sie öfter Narben um den Ausführungsgang zeigen. Von den *Littre'schen Drüsen* gilt dasselbe; sie erscheinen bei unreinen und gemischten Fällen während der Abheilung *einzeln* mit Narben umgeben, ebenso in heerdförmiger Infiltration. — Von der glandulären Form sind diese Fälle leicht durch die immer vorhandenen zahlreichen und ausgebreiteten trockenen Parthien ohne Drüsen unterscheidbar. Je mehr sich der Heilungsvorgang seinem Schlusse nähert, um so mehr treten die Ausführungsgänge zurück, um so mehr verschwinden etwa daselbst vorhandene Narben und schliesslich erkennt man nur ganz vereinzelte Exemplare reizloser Ausführungsgänge.

Die *Infiltration* der Mucosa bei der trockenen Form braucht im allgemeinen mehr Zeit, um ganz zur Aufsaugung zu gelangen. Es hat dies natürlich nicht als eine unbedingte Regel zu gelten, denn es richtet sich dies hier wie überall vor allem nach der Dichtigkeit des vorhandenen hyperplastischen Bindegewebes. Die schon mehrfach er-

wähnten bei der allgemeinen Abheilung zurückbleibenden folliculären Heerde sind oft sehr hartnäckig: findet man mehrere, so kann der Fall, auch wenn sonst alle Verhältnisse dafür sprechen, nicht als definitiv geheilt gelten. Die übrigen zu beobachtenden endoskopischen Vorgänge sind die analogen wie bei der glandulären Infiltration. —

Die *Recidive* der trockenen Form treten natürlich ebenfalls unter den schon pag. 119 erwähnten Bedingungen ein und sind äusserst bequem daran zu erkennen, dass die Epitheloberfläche über den erkrankten Stellen wieder matt und glanzlos wird. Hatte vorher eine bemerkbare Verengerung bestanden, so kann dieselbe ebenfalls wiederkehren, wenn auch seltener in dem alten oder noch höherem Maasse. — In gleichem gehen die übrigen Merkmale der Aufsaugung theilweise oder ganz wieder verloren; die schon eingetretene Längsfaltung kann wieder unsichtbar werden. — Die Drüsen können wieder stärkere Infiltration oder Narben zeigen. Unter Umständen können die letzteren in der wieder stärker gewordenen Infiltration auch ganz verschwunden sein u. dergl. mehr. — Auch die Recidive der trockenen Form localisiren sich aus den pag. 120 angeführten Gründen besonders gern im Bulbus.

Der *vollkommen abgeheilte und nicht mehr recidivirungsfähige und nicht inficirende* Fall einer trockenen Infiltration unterscheidet sich von dem vollkommen abgeheilten glandulären in nichts Wesentlichem, ausser darin, dass man bei dem letzteren zumeist Drüsen und todte Narben in einer grösseren Anzahl constatirt. Aber auch in dem Aussehen der todten Narben sind nach einiger Zeit Unterschiede nicht mehr zu entdecken; vielleicht werden die der glandulären Form grösser und zahlreicher sein können.

Von den *klinischen Erscheinungen,* welche man bei Entstehung und Verlauf der Heilung harter Infiltrate mittlerer Stärke beobachtet, erscheint hier Folgendes wissenswerth:

Die *Zeitdauer nach dem Beginn einer Infection,* innerhalb welcher sich diese endoskopisch geschilderten Krankheitsvorgänge bilden können, dürfte zum mindesten *2—3 Monate* betragen. — Oft beobachtet man gar kein acutes Stadium der Erkrankung, sondern es stellt sich nur ein leichtes Nässen und Kitzeln der Harnröhre ein, gegen welches eine Zeit lang ohne Erfolg Injectionen gebraucht werden. Die zumeist nach längerem Bestehen der Erkrankung vorgenommene Untersuchung lässt dann die bestehende harte Infiltration erkennen. Es kann sich ferner aus einer endoskopisch constatirten weichen Infiltration eine ausgeprägte harte unter dem klinischen Bilde eines Recidivs bilden;

zumeist ist klinisch aber gar kein Recidiv vorhanden, sondern der Fall bietet das Bild eines einfachen chronischen Trippers in continuo dar. Der Zeitraum, innerhalb welches sich derartige Umwandlungen und Verschlimmerungen vollziehen können, ist schwankend. Hat man instrumentell unberührte Fälle, wie es bei einem grossen Material häufig ist, vor sich, so kann man unter Umständen bei Jahrzehnte langem Bestehen immer noch mittelstarke Infiltrate mit Anzeichen einer Naturheilung finden, obschon derartige klinische Vorkommnisse seltener sind. Bei den schwächeren Infiltraten pflegt sich ohngefähr nach Jahresfrist die *heilende Tendenz* der Erkrankung zu zeigen. Hat der Fall bis dahin keine Tendenz zum Vorwärtsschreiten, so pflegt er sich auf derselben Stufe zu erhalten, sich nur noch langsamer peripher auszubreiten und in der Mitte allmälig zu vernarben. Ein Resorptionsvorgang, welcher den Ausdruck *„Naturheilung“* im eigentlichen Sinne des Wortes verdiente, ist in den Fällen von mittelstarken Infiltraten überhaupt nicht mehr möglich. Es wurde schon erwähnt, dass bei längerem Bestehen der Affection im centralen Theile umschriebene Narbengebilde constatirt werden; doch sind diese noch weit von einer absoluten Heilung entfernt und sollten sich wirklich bei einer weniger dichten Infiltration kleinere Parthien vorfinden, nach deren Aussehen man berechtigt wäre an eine vollkommene Heilung zu glauben, so wird der Process durch excentrische Ausbreitung reichlich diesen Abgang ersetzt haben. Wenn man das Auftreten von reichlicheren Narbengebilden als retrogrades Entwickelungsstadium gelten lässt, so kann man annehmen, dass der Process sich je nach der Entwickelungsfähigkeit des Falles 2—10 Monate mindestens auf der Höhe halten kann. Ist einmal das Narbenstadium eingetreten, so wird die Taxation betreffs der Andauer schwierig. Ausgebreitete narbige Vorgänge mit theilweis ganz verheilten Parthien weisen stets auf jahrelanges Bestehen hin. Ausnahmen hiervon kommen selten vor.

Betreffs der eigentlichen klinischen Symptome: der *Secretion* und *Filamente* gilt das pag. 104 von den schwach ausgebildeten harten Infiltraten Gesagte. *Betheiligung der Blase und Geschlechtsdrüsen* kommen häufiger vor als bei den schwach ausgebildeten Infiltratformen.

Das Auftreten von *Stricturerscheinungen* richtet sich nach den etwa vorhandenen Verengerungen und nach der Expulsivkraft der Blase.

Die *Heilungsdauer* wird sich hauptsächlich nach der Therapie und der Dichtigkeit der Infiltrationen richten. Dilatationsbehandlung ist in solchen Fällen unbedingt jeder anderen vorzuziehen.

Von den verschiedenen endoskopisch unterscheidbaren Arten von chronischen Harnröhrenerkrankungen ist *der eben besprochene Infil-*

trationsgrad überhaupt der bei weitem häufigste. Man wird bei einem mässig starken Material im Verlaufe mehrerer Jahre sich leicht davon überzeugen können.

Das Material, welches einzelne Autoren zu einer wissenschaftlich verwerthbaren Beobachtungsreihe für chronische Urethritis als genügend erachten. ist allerdings sehr verschieden gross. Ich erinnere mich eines Aufsatzes, in welchem ein Privatdocent einer kleineren Universität um eine besondere Behandlungsmethode mit Salbensonden zu empfehlen, mit einem Beobachtungsmaterial von 60 — 70 Fällen — mehr waren es nicht — rechnete. Es ist dies für die Art und Weise, wie man bei dieser Erkrankung Wissenschaft macht, bezeichnend. — Ich weiss sehr wohl, dass es nicht auf die Zahl der Beobachtungen, sondern auf die Sorgfalt, welche darauf verwandt wird, ankommt, indessen geht eine solche Anspruchslosigkeit in Bezug auf die Zahl doch etwas zu weit, zumal andererseits die Ansprüche auf Originalität der Behandlung unter Nichtbeachtung der neueren wissenschaftlichen Ergebnisse in diesem Falle um so grösser waren.

Zur Instruirung folgen noch einige Krankengeschichten über Fälle von mittelstarken harten Infiltraten.

Glanduläre Form.

1) A. Infection vor $1^1/_2$ Jahren. Am 24./VI. 91, *Tubus 27:* nirgends Längsstreifung oder Faltung erkennbar, mattglänzende etwas schuppende Epithelfläche, blassrothe, fleckige Schleimhaut von der Uebergangsfalte an bis weit über die Mitte der p. cavernosa; man erkennt einzelne bis 1 Centimeter im Umfang messende Infiltrate, die sich leicht gewölbt über die Oberfläche erheben; auf letzteren finden sich eine Anzahl hypertrophischer Drüsen.

8./VII. 91, *Tubus 27:* im Bulbus bereits beginnende Längsfaltung und rothe gesunde Färbung sichtbar; die Infiltration hat sich nach der Mitte der p. cavernos. zu concentrirt, dort sind die einzelnen Heerde als flache, mattrothe und mattglänzende Flecken sichtbar; die Drüsen haben sich an Zahl eher noch etwas vermehrt.

29./VII. 91, *Tubus 27:* die normal gefärbte Zone hat sich noch mehr ausgedehnt, innerhalb der infiltrirten Zone zeigen sich ebenfalls kleine Inseln mit normaler Färbung; die Drüsen haben an Zahl abgenommen, die verschwundenen sind verheilt, die restirenden sind grössere Exemplare mit klaffenden rothen Ausführungsgängen, sie sind umgeben von circulären nach allen Seiten sich fortsetzenden flachen blassrothen Narben. — Die Parthie nach dem Orific. extern. zu ist normal.

26./IX. 91: die Narben sind an Umfang geringer geworden und theilweise verschwunden, die Drüsen sind im gleichen: eine Dilatationsnarbe blass, etwas vertieft, geht mitten durch die alten Drüseninfiltrate. Beim Dilatiren wird correspondirend an dieser Stelle eine ausgedehnte höckrige Infiltration fühlbar.

24. X. 91: die Narben und Infiltrate sind noch nicht verschwunden, da die Drüsen im gleichen sind, werden *in drei Sitzungen zehn Drüsen electrolysirt.*

24. XII. 91, *Tubus 27:* Die Harnröhre erscheint normal, normale gleichmässige Färbung und Glanz. Die electrolysirten Drüsen sind verschwunden: an den betreffen-

den Stellen finden sich rundliche, linsengrosse flache Flecken von gleichmässig rothgelber Farbe, ihre Oberfläche erscheint narbenähnlich, lässt jedoch keinerlei Structur oder Faserung erkennen. Um dieselben herum findet man überall ganz normal erscheinende Schleimhaut.

2) G. Infection von 4—5 Jahren. 9./I. 92, *Tubus 23:* im Bulbus verringerte und etwas steife Faltung mit matt erscheinender Oberfläche, ohngefähr vom Bulbusende bis zum Beginn der Glans etwas Verengerung, so dass der Tubus an einzelnen Stellen oberflächliche Einrisse verursacht: weit in den Tubus sich einwölbende Infiltrate, einzelne Krypten und Drüsen, alle mit stark infiltrirter Umgebung. Im Bulbus blassrothe, vorn fleckigrothe Färbung.

29./I. 92, *Tubus 23:* im Bulbus beginnende Längsfaltung, an der oberen Seite sind einige infiltrirte Drüsen sichtbar geworden; am Bulbusanfang eine 2—3 Centimeter lange Strecke flache, blassrothe Narben, inmitten derselben kraterförmig klaffende Drüsen, zum Theil mit rothem Hofe; weiter nach der Glans zu ebenfalls Drüsen, deren Infiltrate gegen vorher im Abnehmen begriffen sind, aus denselben lässt sich Secret herausdrücken.

10./III. 92, *Tubus 25:* der Bulbus ist noch mehr abgeheilt, gesund, roth und Längsfaltung zeigend, nur noch am Anfang desselben infiltrirte Drüsen nach oben zu; die narbige Strecke ist verschwunden, die erste Hälfte der p. cavernos. erscheint normal in Färbung und Faltung. — *Recidiv:* am 5./10. 92, *Tubus 25:* der Bulbus erneut blassroth; trocken, einzelne infiltrirte Drüsen nach oben zu, am Bulbusanfang sogar einzelne Narben, der vordere Theil der p. cavernos. ist gesund geblieben.

10./XI. 92: die Schleimhaut in der hinteren Hälfte der p. cavernosa in Faltung und Färbung wieder normal geworden, einzelne restirende Drüsenausführungsgänge erscheinen absolut reizlos.

3) H. Infection vor 9 Jahren. 12./I. 92, *Tubus 25:* erkrankt ist die ganze p. cavernosa, durchwegs grauröthliche Schleimhautfärbung, nirgends eine Längsstreifung oder Faltung. Oberfläche glatt, mattglänzend, zumeist in der vorderen Hälfte rundliche graue und grauröthliche, längs, schräg und quergestellte Narben, die unter einander verflochten zu sein scheinen, dazwischen einzelne Drüsen. Die Parthie hinter der Glans ist mit Tubus 25 nur vorsichtig und langsam passirbar, an einzelnen Stellen oberflächliche Risse.

8./III. 92, *Tubus 25:* im Bulbus Längsfaltung, aber graue, matte Oberfläche, ebenso einzelne Drüsen mit circulären Narben; weiter vorn lassen sich einzelne Infiltrate unterscheiden und ebenfalls schon beginnende grobe Faltung. Oberfläche noch blass und matt, die Drüsen im gleichen.

25./IV. 92, *Tubus 27:* der Bulbus beginnt jetzt Narbenbildung zu zeigen. Die anderen Parthien zeigen dieselbe nicht mehr, bis auf die Drüsen, welche noch Infiltrationshöfe haben; Färbung daselbst graufleckigroth.

26./VI. 92, *Tubus 29:* durchwegs ist jetzt grobe Längsfaltung und an einzelnen Stellen Längsstreifung zu sehen, Oberfläche noch matt. An der oberen Seite, fast im ganzen Verlauf der p. cavernosa, finden sich hypertrophische Drüsen vor, Färbung durchgehends graulichroth mit noch etwas matter Oberfläche.

1./VIII. 92, *Tubus 29:* Verengerungen sind beim Einführen des Tubus jetzt nirgends mehr zu spüren, die Färbung ist durchwegs lebhafter roth, die Oberfläche ist noch mattglänzend, Narben oder Infiltrate zeigen sich nirgends mehr. — Aussetzen der Behandlung bis 25./XII. 92, *Tubus 27:* die Schleimhaut des Bulbus ist von neuem glatt, fast ohne Längsfaltung, grauroth, mattglänzend; einzelne tief eingekerbte Drüsen finden sich bis zur Mitte der p. cavernosa verheilt vor.

3. II. 93, *Tubus 29:* die Färbung der Bulbusschleimhaut ist wieder gleichmässiger mattroth, die Oberfläche glänzend, wenn auch noch nicht ganz normal: die Drüsen liegen flach, sind nicht mehr eingekerbt, hie und da sind sie von kleinen periglandulären Infiltraten umgeben. Längsfaltung wieder vorhanden, an einzelnen Stellen wölben sich erbsengrosse rundliche Wülste in den Tubus ein; über diesen Stellen zeigt die Epitheloberfläche noch nicht vollkommen den im Uebrigen ausgeprägten normalen Glanz.

Trockene Form.

G. Infection vor 4 Jahren. Am 27./I. 92, *Tubus 23:* die Schleimhaut der ganzen pars cavernosa blassgrauroth, nirgends Längsfaltung oder Streifung zu sehen, Oberfläche trocken und glanzlos, keine Drüsen zu entdecken. — In der Mitte der p. cavernosa ist der Tubus nur schwer beweglich; die Schleimhaut ist auf dieser Strecke straff auseinander gezogen. An einzelnen Stellen sind eine Anzahl millimeterlange Risschen durch den Tubus entstanden, aus denen minimale Mengen von Blut und Serum hervorquellen. Diese Verengerung ist 3—4 Centimeter lang, sie erstreckt sich bis kurz vor die Glans und verliert sich allmälig, dort sitzt der Tubus locker und ist leicht zu entfernen. Zwischen der Glans ist die Schleimhaut wieder normal glänzend.

15./II. 92, *Tubus 23:* die Färbung der Schleimhaut ist vor und hinter der Verengerung weniger blass, sondern mehr röthlich, die Oberfläche auch etwas glänzend. Die Stricturstelle ist kürzer, in der Färbung gegen vorher unverändert, der Tubus lässt sich etwas leichter daraus entfernen, Risschen entstehen nicht mehr. Innerhalb der verengten Stelle zeigen sich Narbengebilde von mehreren Millimetern Länge und ca. 1 Millimeter Breite; dieselben sind längs und schräg zur Achse der Harnröhre gelegen, gradlinig und halboval von Figur, theilweise hängen sie auch unter einander zusammen. Vor der Stricturstelle und im Bulbus finden sich einzelne Drüsen, welche von graufleckigen, schuppenden Infiltraten umgeben sind.

14./III. 92, *Tubus 23:* die Schleimhaut im Bulbus erscheint jetzt annähernd normal und gefaltet; keine Drüsen mehr. Die vorher stark verengte Parthie zeigt beginnende Faltung und eine Anzahl roth umhofter, kraterförmig klaffender Drüssen, dazwischen grauschuppende Stellen. Am meisten Infiltration findet sich noch direct hinter der Glans.

9./V. 92, *Tubus 25:* ausser einzelnen blass umhoften Drüsen nach der oberen Seite zu und wenigen, kaum zu erkennenden blassen Narben erscheint die p. cavernosa gesund.

Tafel VI.

(Chronische Gonorrhoe.)

a) **Harte Infiltration starker Ausbildung** — nicht instrumentell behandelt.

Die Infiltrate sind ausgeprägt heerdförmig, erhaben, das Caliber der Harnröhre bereits verengend. An den Seiten und in der Mitte finden sich einzelne Stellen mit granulärem Gewebe. Innerhalb der starken Infiltrate finden sich keinerlei Drüsengebilde vor, hingegen in den Randzonen.

b) **Die sub a) dargestellte harte Infiltration im Stadium der Heilung nach Dilatationsbehandlung.**

Die erkrankte Zone ist in der Färbung lebhafter geworden und die Infiltrate sind in der Aufsaugung begriffen. Man constatirt deutlich, wie um die Dilatationswunden der Rückbildungsprocess besonders weit vorgeschritten ist. An den anderen Stellen erkennt man maschenförmiges Narbengewebe, welches zum Theil rothumhofte Drüsen einschliesst. An den Rändern finden sich an drei Stellen Reste von granulärem Gewebe.

c) **Die sub a) und b) geschilderte harte Infiltration in weiterer Heilung nach Dilatationsbehandlung.**

Der Unterschied in der Färbung zwischen erkrankter und gesunder Schleimhaut ist weiterhin noch geringer geworden; die Aufsaugung der Infiltration zeigt sich namentlich um die alten Infiltrationswunden besonders vollkommen. Am meisten zurück ist sie noch im Centrum der Affection, ebenda finden sich auch noch drei periglanduläre Infiltrate. An weiteren vier Stellen (oben 3, unten 1) erkennt man in den durch die Dilatationen aufgeweiteten Kryptengängen die Ausführungsgänge der einzelnen, daselbst einmündenden Drüsen.

d) **Harte Infiltration stärkster Ausbildung (Strictur) mit Dilatationen behandelt.**

Man erkennt, wie um die Rissnarbe der Dilatation die Infiltrationsmasse am meisten aufgesaugt ist. Die das Lumen jetzt noch stark verengenden Narben sind grauroth, grobmaschig und grobfaserig, an einzelnen Stellen schliessen dieselben entzündete Drüsengruppen ein.

Die Abbildung giebt die natürlichen Verhältnisse insofern nicht richtig wieder, als sich in einem solchen Stadium an so hochgradig stricturirende Narbenmassen ganz selten direct so wenig ausgeprägte Infiltrate wie im Bilde anschliessen. Der Uebergang ist fast nie so schroff, sondern vollzieht sich auf einer längeren Strecke.

a

b

c

d

Tafel VII.

Geheilte chronisch-gonorrhoische Processe.

a) **Anämische Schleimhaut mit Gonorrhoenarben.**

Die Längsstreifung ist vollkommen wieder sichtbar zum Zeichen, dass sich in Betracht kommende Infiltrationsreste innerhalb der Schleimhaut nicht mehr vorfinden. Die Endnarben (todte Narben) sind auf der anämischen Schleimhaut weniger deutlich hervortretend und zeigen sich als längsgestellte, weissliche kleine Flecken, innerhalb der Mukosa. Die *Morgagni*'schen Krypten sind theilweise noch von einer lockeren Infiltration umgeben, die auf anämischer Schleimhaut oft mehr hervortritt, als auf hyperämischer.

b) **Hyperämische Schleimhaut mit Gonorrhoenarben.**

Im allgemeinen finden sich dieselben Verhältnisse wie bei a): Die todten Narben innerhalb der Mukosa sind hier deutlicher hervortretend, während die Krypten weniger sichtbar sind.

c) **Chronisch gonorrhoische Schleimhaut mit electrolytischen Narben.**

Die grobe Infiltration der Mukosa ist geheilt und der Entzündungsprocess hat sich nur noch in einzelnen Krypten, besonders grossen Exemplaren *Littre*'scher Drüsen und an einzelnen, schwerer zugänglichen Stellen halten können. Diese Reste werden durch Electrolyse zerstört (man vergl. darüber pag. 9 und 10).

Nach der vollkommenen Ausheilung dieses operativen Eingriffes constatirt man an Stelle der früheren Infiltrate und Drüsen, dass daselbst die Schleimhaut an der Oberfläche vollkommen glatt und glänzend gelbröthlich gefärbt ist. Nach dem Centrum der electrolytischen Einwirkung zu constatirt man auch eine narbige Einziehung, je nachdem die zerstörende Kraft des electrischen Stromes eine mehr oder weniger energisch einwirkende war. Nach aussen zu verliert sich das eigenthümliche etwas eingedrückte Aussehen dieser Stellen. In der weiteren Umgebung unterscheidet man dort, wo die zerstörende Kraft des electrolytischen Stromes sich allmälig verloren hat, alsdann nur noch eine weissliche Zone ohne grob hervortretende electrolytische Veränderungen. Es sind aber daselbst auch keine Reste von Infiltraten mehr zu constatiren.

a

b

c

ELFTES KAPITEL.

Die harten Infiltratformen stärkster Ausbildung.

(Stricturen der Harnröhre.)

Begrenzung des Begriffes der Infiltrate stärkster Ausbildung. — Wann kann und soll man eine Strictur endoskopiren? Anfangsstadien und Bildung der Stricturen. Der Werth der Urethroskopie für die Stricturbehandlung. Einführung des Tubus. Ausdehnung und Lage der stricturirenden Infiltrate, ihre endoskopischen Befunde in Bezug auf: Längsstreifung, Längsfaltung, Färbung der Oberfläche, Epithelveränderungen, drüsige Gebilde, Verhalten des Mucosagewebes. Das Verhältniss der endoskopischen Stricturformen zu den *klinischen* Arten derselben. Befunde bei Rückbildung und Abheilung der Stricturen. Das Verhalten der einzelnen Gewebstheile bei diesen Vorgängen. Naturheilung der Strictur; die eigentliche Narbenstrictur und deren endoskopischer Befund. Die einzelnen Phasen des Narbengewebes. Wie soll die Schleimhaut beschaffen sein, wenn die Stricturbehandlung *vorläufig* als beendet betrachtet werden kann? Die Recidive und ihr klinisch-endoskopisches Verhalten.

Alle diejenigen Fälle von chronischer Gonorrhoe, welche mit den Untersuchungstuben von mindestens 23 F. Ch. Umfang nicht nach einer kürzeren Reihe von Dilatationen *bequem* entrirt werden können, muss man zu den stärksten Infiltraten rechnen. Dieser Unterschied ist, wie schon erwähnt worden, etwas willkürlich gewählt, auch aus dem Grunde, weil der im Einführen Geübte den Tubus viel leichter und eher durch eine verengte Stelle hindurch bringt, als der Anfänger; und wenn Jemand neben geringerer technischer Fertigkeit nur über ein kleines Material verfügt, so kann es geschehen, dass er recht lange ein Anfänger bleibt.

Es ist für den urethroskopischen Befund von nicht so grosser Bedeutung, ob die erste urethroskopische Untersuchung nach der

zweiten und dritten, oder nach der vierten oder sechsten Erweiterung geschieht. In der Art und Weise wie sich dann die erkrankte Schleimhaut präsentirt, ist deswegen kein merklicher Unterschied. — Ist einmal die Strictur für einen urethroskopischen Tubus durchgängig, so ist sie selbstverständlich für den Urologen *klinisch* gleichbedeutend mit jeder anderen hochgradigen Infiltration und wenn alle die Stricturen behandelnden Aerzte ebenso dächten, so würde es jedenfalls viel weniger oder keine Recidive der Stricturen mehr geben. Das ganze Krankheitsbild der Harnröhrenstrictur, welches jetzt noch vielfach als eine rein chirurgische Krankheit betrachtet wird, dürfte dann durchaus anders erscheinen und dadurch weit öfter thatsächlich geheilt werden.

Wenn es gelingt, die Strictur mit einem Metallkatheter oder Bougie von Nr. 23 Fil. Char. bequem zu entriren, so dass keine wesentliche Blutung mehr darnach erfolgt, wird und muss es auch gelingen, den dünnsten urethroskopischen Tubus hindurch zu bringen. Nicht selten gelangt man bei den ersten Versuchen bloss eine Strecke in die verengende Parthie hinein; es ist das gewöhnlich durch einen queren, d. h. fast rechtwinklig zur Achse der Harnröhre stehenden stärkeren Infiltrationsheerd bedingt. Nachdem derselbe durch mehrere Dilatationen noch nachgiebiger gemacht worden ist, wird es alsdann stets gelingen, dass volle endoskopische Bild der erkrankten Stelle vor das Auge zu bekommen. Nach früher üblichen Anschauungen würde man es für überflüssig halten können, die verengende Stelle der Harnröhre, wenn sie einmal für einen mittelstarken Katheter durchgängig geworden ist, weiter zu dilatiren. Freilich, will man die Strictur symptomatisch behandeln und stets ein bequemes Behandlungsobject zur Hand haben, wie dies vielfach geschieht, dann mag man die weitere Behandlung unterlassen und auf die Endoskopie der Harnröhre verzichten. Der Betreffende verzichtet dann allerdings überhaupt auf ein volles wissenschaftliches Verständniss dieser Erkrankung und damit auf die *Heilung* der betreffenden Fälle. Die eigentliche Behandlung der Strictur beginnt erst mit der Möglichkeit, sich die Fortschritte in der allmäligen Resorption der Infiltrationsmassen vor Augen zu führen und gerade bei den hochgradig verengernden Entzündungen ist es wichtig, die Heilung des Falles festzustellen, ehe man den Patienten definitiv aus der Behandlung entlässt.

Die *Anfangsstadien* einer Strictur unterscheiden sich in ihrem *endoskopischen* Aussehen in den meisten Fällen nicht von anderen harten Infiltraten geringerer Ausbildung. Es ist denselben vorher endoskopisch nicht anzusehen, ob sie einer solchen hohen Ausbildung zuneigen. Die Steigerung der Infiltration bis über die Undurchgängig-

keit für den urethroskopischen Tubus hinaus — denn zunächst interessiren uns nur diese Fälle — kann jederzeit während des Bestehens der schwächeren Infiltration stattfinden und zwar geschieht dies zumeist vollkommen unvermittelt im Verlaufe weniger Wochen bis mehrerer Monate. Ebenso kann es unter dem Bilde eines Recidivs stattfinden. Die Zeitdauer nach Beginn der Infection, innerhalb welcher man die zeitigste Entstehung stricturirender Infiltrate beobachtet, ist 3—4 Monate, die späteste vielleicht ebenso viele Jahre, auch noch länger. Reinfectionen begünstigen das Zustandekommen derselben jedenfalls. Die Steigerung der Infiltration bis zur Stricturbildung lässt sich, wenn sie während einer Behandlung auftritt, keineswegs hindern; ebensowenig ist es räthlich, dieses Ereigniss durch forcirte Dehnungen und ähnliche Proceduren aufhalten zu wollen. Man steht also solchen Verschlimmerungen bis zu einem gewissen Grade machtlos gegenüber. Die Strictur auf der eigentlichen Höhe ihrer Entwickelung zu endoskopiren, ist demnach nicht möglich, sondern nur in ihrem retrograden Stadium und in ihren Recidiven.

Verhältnissmässig häufiger als man anzunehmen geneigt ist, geht hartnäckigen stricturbildenden Urethritiden eine Urethritis papillomatosa — vergl. Kapitel XIII — mit und ohne gonorrhoische Infection voraus. Man weist die Papillome alsdann endoskopisch oft im Acmestadium der Affection nach, auch können sie im retrograden Stadium vorübergehend auftreten. —

Der Werth der Urethroskopie für die Stricturbehandlung liegt darin, dass man die *Ausdehnung der Infiltration*, welche stets viel grösser ist als man von vornherein anzunehmen glaubt, ferner die *Lage und Beschaffenheit der das Lumen versperrenden Infiltrationsheerde, deren Aufsaugung bis zur thatsächlichen Heilung*, endlich *Beginn und Ausdehnung der Recidive* stets genau bestimmen kann. Alle diese Thatsachen, deren Wichtigkeit auch von Gegnern einer rationellen Stricturbehandlung zugestanden werden muss, sind nur durch das Endoskop zu constatiren und nur auf diesem Wege sind ihre Veränderungen bis zum völligen Verschwinden zu verfolgen.

Die *Einführung des Tubus bei der Strictur* soll ebenso wie bei allen anderen Einführungen nie mit Gewalt erzwungen werden. Als kleines Hilfsmittel versäume man nicht den Tubus fest und gleichmässig reichlich mit Boroglycerinlanolin einzureiben. Sobald man an die verengte Parthie kommt, wird das Glied mässig fest langgezogen und der Tubus langsam vorgeschoben. Gelingt das Einführen nicht, so ist manchmal durch seitwärtshalten der Eingang mit Erfolg zu ermöglichen. Hat man beim Entriren wesentliche Blutungen gehabt, so

soll man mindestens 10—14 Tage, bei starken Blutungen drei Wochen mit der Wiederholung der Einführung warten.

Betreffs der *Ausdehnung der Affection* in der pars cavernosa zeigt sich, dass zumeist die ganze vordere Harnröhre infiltrirt ist, dass die Infiltrate bis zu einem gewissen Punkte wachsen und dann wieder abnehmen. Ihre stärkste Entwickelung liegt zumeist in der Mitte der pars cavernosa und im Bulbus, seltener am Orific. ext. Noch seltener ist der Befund so, dass man erhebliche Strecken gesunder Schleimhaut und nur einen kurz ausgedehnten stricturirenden Infiltrationsheerd vor sich hat.*) Es ist jetzt die Behauptung aufgestellt worden, dass die heerdförmigen Infiltrate der chronischen Gonorrhoe nur da entstünden, wo durch Kleidung und Bewegung ein chronischer Reizzustand während der acuten Entzündung bestände. Die Mitte der p. c. würde dabei dem Theile entsprechen, wo der Penis durch den Druck der anliegenden Hose geknickt würde. Das im Grunde genommene seltenere Vorkommen der Affection am Orific. ext. würde man sich durch Reiben der Kleidung entstanden denken müssen. Selbstverständlich genügt diese Erklärung allein nicht, sondern subjective Gründe spielen dabei die Hauptrolle.

Die der endoskopischen Untersuchung zugänglichen stricturbildenden Infiltrate sind, wie schon erwähnt, immer vorher instrumentell erweiternd behandelt und zeigen folgende Befunde:

Von einer *Längstreifung* lässt sich nur in seltenen Fällen in den Grenzbezirken etwas wahrnehmen. Gewöhnlich sind es dann Fälle von Urethritis sicca, wo man in grösserer Ausdehnung Reste der ersteren erkennen kann.

Die *Längsfaltung* ist auf der Höhe der Entwickelung höchstens direct hinter der Eichel erkennbar; in seltenen Fällen zeigt sie sich auch im Bulbus.

Die *Färbung der erkrankten Schleimhaut* ist je nach der Grundform der Entzündung und der normalen Blutfüllung verschieden. *Das glanduläre Infiltrat* zeigt in den Grenzbezirken und den weniger stark indurirten Parthien die schon pag. 115 u. a. a. O. erwähnte fleckenförmige Beschaffenheit. Ueber der stricturirenden Parthie, wo durch die fest aneinander gelagerten Bindegewebsmassen bedingt, Blutcirculation und Gefässentwickelung sehr gering ist, findet sich eine einförmige vollkommen farblose, d. h. grauweisse — an todten Knorpel erinnernde

*) Es würde zu weit führen, wenn ich statistische Angaben über den Sitz der Stricturen aus meinem Krankenmateriale machen wollte; man findet dieselben in allen grösseren Lehrbüchern über Stricturen.

Oberfläche. Dieser Farbenunterschied hält sich sehr lange Zeit (cf. die Bemerkungen über die Abheilung). Bei der *trockenen Form* ist die ganze Harnröhre gleichförmig blass, wie es schon bei den geringgradigeren trockenen Infiltraten geschildert wurde.

Die *Epithelveränderungen* auf dem Acmestadium sind je nach dem Infiltrationsgrad verschieden; über den schwächer erkrankten peripheren Bezirken beobachtet man so ziemlich überall die gleiche Oberfläche, d. h. sie ist mattglänzend und durchsichtig und leicht desquamirend. Ueber den stricturirenden Parthien ist das Epithel immer im gleichmässigen Pachydermiezustande — cf. Kapitel V, pag. 48 —, seltener fleckenhaft schuppend; letzteres deutet immer auf weniger dichte Bindegewebshyperplasie hin. Die Pachydermie wird durch die schon erwähnte gleichmässige, graue, matte Oberfläche gekennzeichnet.

Die *drüsigen Gebilde* treten im Acmestadium in der Regel nicht sehr hervor. Regelmässig finden sie sich in den peripheren Parthien und zeigen dort die schwersten Erkrankungsformen, wie sie schon Kapitel VI, pag. 63 bis pag. 64 geschildert wurden. Die stricturirende Parthie zeigt im Acmestadium keine Drüsenöffnungen, höchstens dann, wenn einzelne grössere heerdförmige Infiltrate neben einander gelagert sind, zwischen ihren einzelnen Abschnitten. Die ausgebildete *trockene Form* lässt aber ebenso wie alle anderen trockenen Infiltraten keine Drüsenausführungsgänge an ihrer Oberfläche erkennen.

Das Verhalten des *Mucosagewebes* zeigt endoskopisch folgende Veränderungen. Die reine *glanduläre Form* ist zumeist characteristisch ausgeprägt. In den Grenzbezirken sind die Infiltrate flacher aber umfangreich, den dritten Theil bis zur Hälfte der Circumferenz einnehmend; sie messen ungefähr bis zu 1 Centimeter im Umfang, unter Umständen sind sie noch grösser. Der Schleimhauttrichter schliesst sich dabei nie, sondern bildet immer einen ovalen Spalt. Die Stricturnähe zeigt sich oft durch allmäliges Weiterwerden der Centralöffnung an; die Harnröhre bietet alsdann das Bild des starren Rohres cf. Kapitel XI, pag. 113. Ueber der Strictur selbst verengt sich das Lumen je nachdem die verengende Infiltration allmälig oder scharf abgegrenzt ist, allmälig oder plötzlich. Direct durch die Strictur verläuft, sobald man mit Dilatatoren oder auch sonst wie instrumentell behandelt hat, immer eine Rissnarbe, welche anfangs nicht selten noch blutet, oder sie hört, was seltener der Fall ist, kurz vor der Strictur auf und fängt dann wieder hinter ihr an. Die Dehnung hat alsdann in solchen Fällen nicht genügt, das harte Infiltrat an der Oberfläche zu zerreissen, sondern der Riss sitzt subepithelial und ist endoskopisch nicht zu constatiren. Die stricturirenden Infiltrate selbst pflegen nicht

die ganze Circumferenz der Harnröhre in gleichmässiger Weise zu umfassen, was besonders deutlich im retrograden Stadium hervortritt. Das äusserliche Aussehen der stricturirenden Infiltration ist schon beschrieben worden. Je nach der Lage derselben wird der Tubus beim Passiren derselben nach der entgegengesetzten Seite herübergeschoben und gleitet je nach der versperrenden Gewalt mehr oder weniger schnell über die eigentlich interessanteste Stelle hinweg. Um sich einen möglichst genauen Ueberblick zu verschaffen, zieht man das Glied vorsichtig lang und hält den Tubus besonders fest. Das stricturirende Infiltrat drängt sich alsdann manchmal etwas weniger schnell in den Tubus hinein, und man erkennt dann deutlich seine Grösse, Figuration, Lage, eventuell einzelne Theile desselben. Die instructivsten derartigen Bilder erhält man dann, wenn Tubus 25 eingeführt werden kann.

Die *Abheilung der Stricturen* geschieht unter folgenden endoskopischen Bildern. Nachdem man mehrfach, ohne Blutungen hervorzurufen, mit Tubus 23 oder 25 hat untersuchen können und unter Umständen auch mehrere vorsichtige Dilatationen gemacht worden sind, pflegen sich endoskopisch die Anzeichen der vernarbenden Strictur zu zeigen. Auch pflegt dann der Unterschied, ob eine *glanduläre*, *trockene* oder *gemischte* Form der Infiltration vorliegt, deutlicher zu Tage zu treten.

Thompson unterscheidet klinisch zweierlei Arten von Stricturen: organische und Narbenstricturen. Endoskopisch decken sich vielfach die Begriffe der trockenen Infiltration mit der organischen Stricturbildung Th.'s. Es können jedoch ebenso exquisite glanduläre Infiltrate dieselben klinischen Erscheinungen hervorrufen. Das Krankheitsbild, welches Thompson unter Narbenstricturen verstanden wissen will, stellt sich endoskopisch zumeist als hochgradige glanduläre Infiltration von kurzer Ausdehnung im retrograden Stadium dar. Die eigentliche *Narbenstrictur im endoskopischen Sinne*, d. h. die pag. 137 geschilderte Naturheilung einer Strictur ist ein seltenes Vorkommniss und giebt auch nicht immer die Veranlassung zu hochgradigen Stricturerscheinungen.

Wie man hieraus ersieht, lassen sich die einzelnen endoskopischen Stricturformen nicht so ohne weiteres auf das klinische Gebiet übertragen; eine Thatsache, welche wiederum die Nothwendigkeit der urethroskopischen Untersuchungen speciell für die Diagnose und Therapie der Stricturen klarlegt.

Die einzelnen Gewebstheile verhalten sich *bei der retrograden Entwickelung* endoskopisch ohngefähr in folgender jetzt zu schildernder Art und Weise.

Die *Längsstreifung* ist über den infiltrirten Parthien in diesen Fällen ganz selten noch an den peripheren Rändern spurenweise vorhanden. Auch nach Aufsaugung der Infiltrationen wird sie kaum je ausgeprägt wieder erscheinen.

Die *Längsfaltung* verhält sich ähnlich wie bei den mittelstarken harten Infiltraten, cf. pag. 114. In den Grenzbezirken kann man bald einzelne grobe Längsfalten constatiren; dieselben vermehren sich mit dem langsamen Verschwinden der Infiltration und werden länger, so dass sie sich allmälig bis in diejenigen Parthien hinein erstrecken, welche früher die Strictur bildeten. Dort lässt allerdings das Eintreten der Faltung lange auf sich warten; näheres darüber lese man in dem Absatz über das Verhalten der Mucosa nach, pag. 137 u. 138. Selbstverständlich braucht die eben beschriebene Aufsaugung der Infiltrationsmassen viel länger Zeit, als bei den mittelstarken harten Entzündungen; trotzdem ist dieses Zeitmaass bei annähernd gleichstarker Ausbildung der Entzündung sehr verschieden gross. Die Dichtigkeit der Entzündung und die individuelle Beschaffenheit der Schleimhaut kommen hierbei hauptsächlich als massgebend in Betracht.

Diese beschriebene grobe Faltung bleibt lange Zeit bestehen und in den meisten Fällen ändert sie sich überhaupt nicht mehr. Man hat anzunehmen, dass die Reste des hyperplastischen Bindegewebes alsdann keinerlei aufsaugungsfähige Elemente mehr in sich bergen. Die grobe Faltung wird bei *ausgesprochener glandulärer* und bei *Mischformen* immer beobachtet. Liegt eine *rein trockene* Form vor, so können am Schluss der Heilungsperiode grössere Parthien eine feinere Faltenanordnung, die jedoch immer noch weit entfernt von dem normalen Aussehen ist, zeigen. Man vergl. auch den nachstehenden Absatz über das Verhalten der Mucosa.

Die *Epithelveränderungen* gehen mit der Heilung in die der einfacheren Erkrankungsformen über. Während man anfangs noch vielfach unregelmässige graue Schuppenauflagerungen in den peripheren Theilen und innerhalb der stricturirenden Parthie erkennt, bekommt bei regelrechter und gleichmässig fortschreitender Aufsaugung die ganze erkrankte Parthie ein glatteres Aussehen.

Bei *glandulären Infiltraten* erhält die Oberfläche auch bald einen matten Glanz, jedoch ohne die normale Durchsichtigkeit; vor allem fehlt letztere über der Strictur, wo noch lange Zeit pachydermische Vorgänge sich abspielen.

Die *trockenen Entzündungen* bewahren, wie an den einschlagenden vorhergehenden Stellen nachgelesen werden kann, lange Zeit die ihnen eigenthümliche trockene, schuppende Oberfläche. Der Eintritt der

völligen Heilung ist bei ihnen an das Eintreten des gleichmässigen glatten und glänzenden Epithelüberzugs gebunden.

Den eigentlichen normalen und durchsichtigen Epithelglanz erhalten auch die geheilten Stricturen nicht wieder. Man sieht auch noch nach Jahren solchen schweren Infiltraten an der Oberfläche, ganz abgesehen von anderen Kennzeichen, die überstandene Krankheit an. Anfangs, in den ersten Quartalen und im ersten Jahre, bleibt die ganze erkrankt gewesene Strecke noch etwas stumpf im Glanze gegenüber den etwa vorhandenen nicht erkrankt gewesenen Parthien. Dieser Unterschied verliert sich allmälig und nur über den am meisten stricturirt gewesenen Theilen bleibt derselbe zurück; dort erhält er sich aber lange Zeit.

Die kranken Parthien unterscheiden sich auch während der Heilungsperiode durch die *Differenz in der Färbung* von den gesund gebliebenen Theilen. Zuerst verschwindet die fleckenhafte Röthe bei der *glandulären Form*. Die verengenden Infiltrate behalten, so lange noch die Pachydermie besteht, grauweisslichen Ton; je mehr dieselbe zur Aufsaugung gelangt, desto mehr erscheint die Oberfläche blassroth. Aber auch nach vollkommener Abheilung bezeichnen deutlich unterscheidbare blasse und blassröthliche Streifen, ebenso rundliche oder ovale abgegrenzte Flecken inmitten sonst scheinbar normaler Umgebung den Sitz der restirenden Schwielen. Bei ausgesprochenen *trockenen Entzündungen* ist die Färbung über den weniger stark infiltrirten Parthien an sich wie in allen diesen Fällen eine gleichmässigere. Die Stricturstelle pflegt weniger ausgesprochen pachydermisch und blass zu sein, wie bei der glandulären Form; nach vollendeter Heilung kann man aber ebenso den Sitz der Schwielen in der eben beschriebenen Art und Weise erkennen.

Während im Acmestadium die *drüsigen Gebilde* weniger hervortretend sind, erscheinen sie in der Aufsaugungsperiode wieder mehr an der Oberfläche. Natürlich ist dies besonders bei der *glandulären Form* der Fall; *Littre*'sche Drüsen und *Morgagni*'sche Krypten zeigen in gleicher Weise namentlich in den centralen Parthien alle Phasen der schon ausführlich beschriebenen Entzündungs- und Vernarbungsvorgänge. Man vergleiche darüber Kapitel VI und die Schilderung derselben Zustände bei den mittelstarken harten Infiltraten pag. 112.

Es giebt jedenfalls auch endoskopisch sichtbare Anzeichen, dass die Stricturen bis zu einem gewissen Grade einer *Naturheilung* fähig sind. Pathologisch würde dies so zu erklären sein, dass der chronisch gonorrhoische Entzündungsprocess, welcher in der Neubildung des hyperplastischen Bindegewebes zum Ausdruck kommt, seine Energie bald ver-

liert, nicht mehr an den Rändern weiter fortschreitet und sich in der Mitte nicht mehr verdichtet und vertieft, wie er es oft viele Jahre hindurch zu thun pflegt. Hat das Acmestadium dann eine Zeit lang bestanden, so wird das entzündliche Filtrat allmälig aufgesaugt. Oft finden sich auch derartige Naturheilungen von Stricturen nach Aufsaugung der Infiltrationen, welche sich an Urethritis papillomatosa anzuschliessen pflegen. Selbstverständlich spreche ich jetzt nur von solchen Fällen, welche instrumentell nicht eingreifend behandelt worden sind. Da die hierbei zu Tage tretenden endoskopischen Bilder besonders characteristisch sind, lasse ich eine Beschreibung derselben folgen: Die peripheren Parthien lassen keine besonderen characteristischen Merkmale erkennen. Die centralwärts gelegene Strictur selbst ist gewöhnlich nur wenige Centimeter lang, zumeist eng und gewöhnlich nur schwer für den kleinsten Tubus durchgängig. Die eigentlichen stricturirenden Infiltrate fehlen aber, und an Stelle der schon beschriebenen Narbengebilde finden sich etwas anders gestaltete. Gering ausgebildete, sonst normal beschaffene grobe Längsfaltung kann dabei bis zur Stricturstelle selbst reichen; Pachydermie ist nicht erkennbar. Epithelabnormitäten anderer Art sind auch nicht immer sehr ausgeprägt vorhanden; die Färbung der ganzen erkrankten Harnröhre ist eine gleichmässig blassrothe. *An der verengenden Stelle lassen sich deutlich tief in das Gewebe eingebettet straffe Narben erkennen, welche bis zu* $^1/_2$ *Centimeter breit sein können und sich in einer halben Schlangenwindung um die Harnröhre erstrecken, bald als ein einzelner Streifen, bald als mehrere kürzere Theile.* Die Narben sind etwas faserig, fassen aber keinerlei andere Gewebstheile wie Drüsen oder Mucosareste in sich.

Die endoskopisch sichtbaren Vorgänge bei der Heilung des *stricturirenden Mucosagewebes* decken sich in vielen Beziehungen mit den bereits ausführlich beschriebenen der mittelstarken harten Infiltrate. Im speciellen erscheinen noch folgende endoskopische Beobachtungen erwähnenswerth:

Die im Acmestadium sehr hervortretenden, theilweis ausgeprägt heerdförmigen Infiltrate, welche die stricturirende Parthie nach oben und unten begrenzen, verkleinern sich zunächst und zwar spannen sie sich nicht mehr fast quer über das Gesichtsfeld weg, sondern sie weichen mehr zurück und fangen an, sich den ursprünglichen Formen der Harnröhre anzupassen. — Dann bekommen sie, wenn sie sich in einzelne Theile auflösen, in ihren Zwischenräumen wieder die erste Andeutung einer Faltung, welche sich allmälig mehr ausbildet. Diejenigen Theile, welche die am meisten verengenden Parthien ausmachen,

behalten am längsten die sich hervorwölbende Form, aber sie lassen sich allmälig doch auch leichter vom Tubus zurückdrängen, obschon derselbe immer mit einem deutlich bemerkbaren Ruck aus der Strictur-stelle herausgedrückt wird. Die *Narben*, welche dabei auftreten, sind von den bisher beschriebenen verschieden. Entsprechend den grösseren Bindegewebsmassen sind sie *breiter, zahlreicher* und *gewissermassen untereinander* verflochten; sie umspannen oft die halbe Harnröhre schräg, quer und längs. Anfangs sind sie noch röthlich, dann mit zahlreichen Gefässen bedeckt, auf der Höhe ihrer Entwickelung rein sehnig, glänzend; allmälig theilen sie sich in mehrere kleinere und werden kürzer und unscheinbarer. — Später lässt ihre Structur immer weniger sehnige Faserung erkennen, bis sie zuletzt aus einzelnen millimeterbreiten und noch schmäleren weisslichen Bändern besteht, welche die restirenden folliculären harten Heerde oder noch tieferliegende todte Narben zwischen sich fassen. Dieselben sind nie mit den durch Dilatationen erzeugten Längsrissen zu verwechseln, welche flach und breit sind, tief liegen und keinerlei Faserung erkennen lassen. Wie schon erwähnt wurde, gehen sie entweder durch die eigentliche, das Lumen versperrende Parthie hindurch, oder direct daran vorbei; in anderen Fällen reichen sie bis unmittelbar vor dieselbe und setzen sich zuweilen dahinter noch eine kurze Strecke fort. In letzterem Falle ist die Gewalt der Dehnung nicht genügend gewesen, die feste Bindegewebsmasse bis zur Oberfläche zu zerreissen; der therapeutische Erfolg ist übrigens derselbe. Man beobachtet nicht nur bei den Stricturen, sondern auch bei den geringgradigen Infiltraten stets, dass in der Nähe dieser Längsrisse die Heilung am meisten vorgeschritten ist. Dort findet man wenig oder keine Narben, in ihrer Umgebung die erste Andeutung der wieder eintretenden Längsfaltung. Mit dem Eintritt derselben und der Auflösung der groben narbigen Parthien haben sich inzwischen die anderen erkrankten Theile in der schon geschilderten Art und Weise zurückgebildet.

Wenn die Behandlung einer Strictur eine bestimmte Zeit gedauert hat, d. h. wenn man sich nicht nur mit einer oberflächlichen Besserung des Leidens begnügen will, ist es räthlich, die erkrankte Schleimhaut eine Zeit lang ohne Behandlung sich selbst zu überlassen. — Dieser Zeitpunkt ist dann gekommen, wenn man ungefähr folgenden endoskopischen Befund hat:

Der stärkste in das Orific. ext. einbringbare Tubus darf nirgends mehr auf einen erheblichen Widerstand stossen.

Der grösste Theil der p. cavernosa *muss gut gefaltete Schleimhaut* zeigen. Ueber der Stelle, wo sich noch Reste der verengenden folli-

culären Infiltrate oder Schwielen befinden, muss sich ebenfalls eine reichliche lockere, wenn auch grobe Faltung erkennen lassen.

Die *Färbung* der ganzen früher infiltrirten Strecke darf im Wesentlichen nicht von der gesunden verschieden sein. Neben den restirenden Schwielen können unbeschadet sich blassgefärbte Stellen zeigen, im Allgemeinen aber darf das Colorit nicht auf die Anwesenheit von ausgedehnten Circulationshindernissen schliessen lassen.

Die *Epitheldecke* darf nirgends trockene, matte oder schuppende Parthien aufweisen. Den normalen Epithelglanz ganz wieder herzustellen, gelingt andererseits auch nicht. Nothwendig ist es nur, dass eine gleichmässige, nicht fleckenhafte, mehr oder weniger glänzende Epithellage die erkrankt gewesene Parthie bedeckt.

Die *Drüsen* dürfen an ihren Ausführungsgängen und in ihrer Umgebung keinerlei Spuren von noch recidivirungsfähigen Infiltraten oder Narben zeigen.

Die *Narben* sollen keine Faserung mehr erkennen lassen und im *Niveau der Schleimhaut* liegen.

Zeigen sich diese Bedingungen in der Hauptsache erfüllt, so hat man die Berechtigung, die Strictur zunächst als geheilt zu entlassen, praeter propter auf $^1/_4$ Jahr, oder war die Behandlung weniger sorgfältig, auf 2 Monate.

Bei den *Recidiven* fällt gewöhnlich schon bei der Einführung des zuletzt gebrauchten Tubus, also der höchsten einführbaren Nummer, die erneute Steigerung der Infiltration durch den Widerstand beim Einführen auf. Ebenso constatirt man, dass die *Färbung* nicht mehr die gleichmässig gesunde, sondern fleckigroth ist, oder die schon früher vorhanden gewesene allgemein anämische Beschaffenheit zeigt. Das *Epithel* ist ebenfalls in der früheren Weise erkrankt, mattglänzend, undurchsichtig und leicht desquamirend geworden. Die *Drüsen* können erneut Narbenbildungen zeigen oder die früheren Infiltrate treten wieder hervor. Die *Infiltration der Mucosa* kehrt ebenfalls und zwar je nach der Stärke des Recidivs in einer mehr oder weniger starken Form zurück, und die eben beschriebenen glatten, scheinbar todten *Narben* können sich unter Umständen wieder infiltrirt zeigen. Alle diese Erscheinungen treten bei einer entsprechenden Therapie sehr bald wieder in den Hintergrund; man darf aber den recidivirenden Fall nicht aus den Augen verlieren, sondern muss ihn Jahr und Tag in Beobachtung behalten.

Die Recidive der Harnröhrenstricturen sind so regelmässig, dass die Erkrankung theilsweis als unheilbar angesehen wird. Wie wenig

dieser Glaube den Thatsachen entspricht, wurde schon im Beginn dieses Kapitels erklärt.

Endoskopisch-klinisch ist Folgendes noch bemerkenswerth: Nach einer Anzahl von groben Recidiven, d. h. solchen die mit einer thatsächlich bemerkbaren Verengerung des Kalibers verbunden sind, tritt alsbald ein Zustand ein, der sich endoskopisch von einer verheilenden harten Infiltration mittlerer Mächtigkeit nicht mehr unterscheidet. Wenn man also eine Strictur als definitiv geheilt entlässt, so muss der endoskopische Zustand zuvor annähernd derselbe sein, wie der auf pag. 120 und pag. 124 geschilderte.

Derartig ist ohngefähr der Verlauf einer Strictur bei einem rein gonorrhoischen Zustand; ein solcher macht überhaupt nie besondere Schwierigkeiten. Wird die Schleimhauterkrankung in anderen Fällen complicirt durch besonders belastende subjective Complicationen, wie schon früher einmal erwähnt wurde — Catarrhe anderer Schleimhäute, scrophulöser und tuberculöser Habitus etc. — so sind die Recidive zumeist zahlreicher; die Aufsaugung der Infiltrat- und Narbenmassen geschieht langsamer, und an eine derartig belastete Schleimhaut darf man auch nicht immer therapeutisch die Anforderungen stellen, wie an andere ohne diese belastenden Momente. Man kommt dann manchmal lange Zeit nicht über das Stadium der groben Narben hinaus, die dann mit einer besonders dicken Schicht von pachydermischen Epithellagen bedeckt sind. Da grobe Recidive in solchen Fällen dann seltener einzutreten pflegen, so entziehen sich leicht die Kranken der weiteren Behandlung; mit Vorsicht und Geduld ist aber auch hier schliesslich doch noch ein vollständiges Zurückweichen der endoskopischen Abnormitäten zu erreichen.

Die den Endoskopiker interessirenden *klinischen Erscheinungen* über Stricturen sind bereits zu Anfang des Kapitels erwähnt worden. —

ZWÖLFTES KAPITEL.

Die Endoskopie bei Erkrankungen der hinteren Harnröhre.

Man soll die hintere Harnröhre nur unter bestimmten Voraussetzungen endoskopiren. Länge, Eintheilung, anatomische Bemerkungen. Pathologisch-anatomische Beschaffenheit der weichen und harten Infiltrationen, sowie der abscedirenden Entzündungen. Localisirung dieser Erkrankungen. Gang der Untersuchung bei Affectionen der hinteren Harnröhre überhaupt. Das Cocaïnisiren in diesen Fällen. Wahl des Tubus und Einführen. Hindernisse bei der Einführung am Colliculus seminalis und durch den Spasmus sphincter vesicae externus. — Die *weichen Infiltrationen:* ihr Vorkommen und ihre endoskopische Beschaffenheit bei geringerer und stärkerer Ausbildung. Blutungen. Die einzelnen Erkrankungen haben keineswegs immer characteristische endoskopische Befunde. — Man soll nie die Endoskopie der vorderen Harnröhre ausser Acht lassen. Rückbildung und Heilung der weichen Infiltrate, Recidive, klinische Erscheinungen. Die *harten Infiltrationen:* verschiedene Stufen der Ausbildung. Die auf nicht infectiöser Basis beruhenden Fälle und ihr endoskopisches Verhalten. — Die durch Gonorrhoe entstandene geringe, mittlere und hochgradige Infiltration, Narben und Stricturbildungen. Rückbildung und Heilung dieser Zustände. — Endoskopie bei Verdacht auf Hypertrophie der Prostata und Tuberculose der hinteren Harnröhre.

Hierzu die am Schlusse des Kapitels befindliche bunte Tafel Nr. VIII.

Die Endoskopie bei Erkrankungen der hinteren Harnröhre.

Dieser Theil der Endoskopie wird practisch weniger geübt und zwar aus verschiedenen Gründen. Zunächst sind die Erkrankungen dieses Theiles überhaupt in der Minderzahl gegen die der vorderen Harnröhre und die vorhandenen documentiren sich nicht so deutlich auf der Schleimhautoberfläche. In Folge dessen ist auch die ganze Verschiedenheit in den Befunden eine viel geringere. Dadurch ist zunächst der Wunsch und die Nothwendigkeit, den betreffenden Harn-

röhrentheil während der stärkeren Erkrankungsperiode zu untersuchen, nicht so oft vorhanden. — Endlich — und dieser letzte Grund ist im practischen Falle auch der entscheidende — sind diese Untersuchungen nicht selten für den Patienten unangenehm, so dass ich schliesslich zu dem Grundsatz: die Untersuchung der hinteren Harnröhre nur dann vorzunehmen, wenn es wirklich nöthig ist und man die Ueberzeugung hat, damit einen Vortheil zu erringen, gekommen bin. Es sind dies alles Erwägungen, welche bei den Erkrankungen der vorderen Harnröhre gar nicht in Betracht kommen. Hat man eine leichtere oder chronische Schleimhauterkrankung der hinteren Harnröhre vor sich, so fallen diese Bedenken weg. Sobald es sich aber um acute und subacute Fälle, um eine besondere Schmerzhaftigkeit oder um starke Verengerungen, Prostatahypertrophie, Tuberculose etc. handelt, soll sich der Endoskopiker zunächst immer erst die Frage vorlegen, ob im concreten Falle mit der Vornahme der Endoskopie diagnostisch oder therapeutisch ein wirklicher Nutzen verbunden ist. Ist dies der Fall, so soll man immer untersuchen und der damit erzielte Nutzen wird mit der vorübergehenden Unannehmlichkeit reichlich aufgewogen. Im Gegentheile erfordert es Klugheit und Humanität mit der Endoskopirung zu warten bis die erwähnten Gründe beseitigt sind, was in der Regel nicht längere Zeit in Anspruch nehmen wird.

Die Länge der hinteren Harnröhre richtet sich im Allgemeinen nach der der vorderen. Die Ausdehnung der gesammten Urethra wird zwischen 20 und 23 Centimeter angenommen; davon entfallen auf die pars prostatica 2,5—2,8 und auf die pars membranacea 2—2,5 Centimeter, im Ganzen also auf die hintere Harnröhre 4,5—5,3 Centimeter. — Der Bau der Schleimhaut in der pars membranacea ähnelt dem der pars cavernosa dadurch, dass sie ebenfalls unter der propria cavernöses Gewebe hat. Die Existenz von *Littre*'schen Drüsen wird nur theilweise von den Autoren zugegeben, ist also scheinbar nicht constant. Die pars prostatica ist durch einen Ring starker Muskelfasern unter der Schleimhaut ausgezeichnet und der colliculus seminalis besteht aus grobem, cavernösem Gewebe.

Pathologisch-anatomisch erscheint für die Endoskopie der chronischen Erkrankungen Folgendes wissenswerth. Abgesehen von den noch speciell zu erwähnenden Erscheinungen der Geschwülste und der Tuberculose hat man im Allgemeinen *drei Arten* von Erkrankungsformen zu unterscheiden.

Die *erste* umfasst die *lockeren Infiltrationen* und mucösen Schwellungen. Sie haben denselben pathologischen Charakter wie die analogen Erscheinungen der vorderen Harnröhrenschleimhaut und finden

sich häufiger. Bei geeigneter Therapie sind sie zu rascher vollkommener Heilung geneigt, vorausgesetzt, dass sie nicht mit Erkrankungen der Saamenwege, Vorsteherdrüse oder deren Ausführungsgängen combinirt sind. Diese Complication, welche sich ausserordentlich oft vorfindet, ist überhaupt für den Character und Verlauf aller chronischen Schleimhauterkrankungen der hinteren Harnröhre massgebend. Es ist dies eine sehr wichtige Frage, welche hier nicht näher erörtert werden kann, da sie ein speciell klinisches Interesse hat.

Die *zweite Art* umfasst die *harten Infiltrationen.* Für den Verlauf, den Character und in Folge dessen auch für das endoskopische Aussehen ist die Unterlage der Schleimhaut hauptsächlich mit entscheidend. Man findet die harten Infiltrate entsprechend der Vertheilung des cavernösen Gewebes besonders ausgesprochen in der pars membranacea und noch mehr am colliculus seminalis. Ihr pathologisch-anatomisches Verhalten deckt sich im Allgemeinen mit den analogen Verhältnissen in der vorderen Harnröhre, wobei aber wiederum die schon erwähnte Complication mit den Geschlechtsdrüsen in Betracht gezogen werden muss.

Die *dritte Art* der pathologischen Veränderungen ist der hinteren Harnröhre eigenthümlich und hat nur in ihren Endstadien endoskopisches Interesse; sie umfasst die *abscedirenden Entzündungen.* Dieselben verlaufen stets mehr oder weniger acut und schmerzhaft und pflegen dann wiederum auch schneller zu heilen. Ist das nicht der Fall, so ist Verdacht auf Tuberculose gerechtfertigt. Die Kenntniss über dieselben entstammt lediglich Leichenbefunden. Es existirt darüber auch eine grössere pathologisch-anatomische Arbeit, die mir leider nicht zugänglich geworden ist.*)

Betreffs der *Localisirung der Erkrankungen* in den einzelnen Abschnitten der hinteren Harnröhre ist Folgendes zu erwähnen. Zumeist ist die ganze hintere Harnröhre erkrankt, wenn auch nicht gleichmässig. Häufig ist die Affection auf die pars membranacea als Fortsetzung einer chronischen Gonorrhoe der vorderen Harnröhre concentrirt. Auch die pars prostatica, speciell der colliculus seminalis kann allein befallen sein, was von vornherein gegen Gonorrhoe spricht.

---

*) Die vorstehenden pathologisch-anatomischen Angaben sind auf Grund eigener Beobachtungen an der Leiche und endoskopischer Studien wiedergegeben. Nach Schluss dieses Manuscripts erschien als Fortsetzung der schon im Kapitel VII erwähnten Arbeit von *Finger* in Heft I, 1893 des Archivs für Dermatologie und Syphilis: Beiträge zur pathol. Anatomie der Blenorrhoe der männlichen Sexualorgane: II. Die chronische Urethritis posterior und die chronische Prostatitis. Die darin enthaltenen Angaben decken sich mit dem Inhalt meiner Notizen.

Ehe ich zur Besprechung der endoskopischen Befunde übergehe, will ich noch eine genaue Ausführung der Indicationen und Contraindicationen der Untersuchung geben.

Man ist, wie ich schon erwähnte, nicht berechtigt, zur Einführung des Tubus in die hintere Harnröhre bei acuten und subacuten Schleimhauterkrankungen, denn man würde dadurch den Krankheitszustand nicht bessern und damit den obersten Grundsatz jedes ärztlichen Handelns, das: nil nocere, preisgeben. Auch bei chronischen Erkrankungen giebt es Zeiten, wo die Reizbarkeit eine zu grosse ist, z. B. bei starker Eiterung oder Abcessbildung. Man würde dabei durch eine Localinspection zunächst auch keinen Nutzen haben. Was man in solchen Fällen nicht durch anderweite diagnostische Uebung zu schliessen in der Lage ist, erfährt man dann auch nicht durch eine urethroskopische Untersuchung. Am Platze und von nicht zu unterschätzendem Vortheile hingegen ist dieselbe bei allen chronischen, torpiden Erkrankungen, bei Neurosen der Genitalsphäre etc. Ich ziehe bei allen diesen Fällen folgenden Gang in der Untersuchung vor: Krankenexamen, Urininspection, eventuell die zwei Gläserprobe oder die von *Jadassohn* angegebene vorausgehende Ausspülung der vorderen Harnröhre; letzteres ist vorzuziehen, muss aber sehr sorgfältig gemacht werden. Alsdann genaue und regelrechte urethroskopische Untersuchung der *vorderen* Harnröhre. Verträgt diese der Patient gut, so kann man die Untersuchung der hinteren Harnröhre anschliessen. Hat man vorauszusetzen, dass die Empfindlichkeit der hinteren Harnröhre eine thatsächlich so grosse ist, dass sie hindernd für die Untersuchung sein könnte, so muss man bemüht sein, die Reizbarkeit durch geeignete Mittel herabzusetzen. —

Will der Anfänger ganz vorsichtig sein, so empfiehlt es sich vor der Untersuchung erst noch einmal einen Katheter oder eine Metallsonde zwischen 25 und 30 Fil. Charr. vorsichtig bis in die Blase einzuführen; wird dies ohne grosse Schmerzen ertragen, so kann man voraussetzen, dass der Betreffende auch ohne Beschwerde die urethroskopische Untersuchung verträgt. Natürlich sind alle diese Vorsichtsmassregeln unnöthig, wenn man glaubt es mit einer nicht empfindlichen Person zu thun zu haben oder wenn die Zeit drängt. Personen mit besonders enger Harnröhre und kleinem Penisbau vertragen die Vornahme dieser Procedur besonders schlecht.

Ich erwähnte schon in Kapitel II, dass das Cocaïnisiren der hinteren Harnröhre nicht immer ganz vollkommen zu erreichen wäre; am besten ist es noch, wenn man ca. $^1/_2$ — 1 Gramm einer $10\,^0/_0$ — $40\,^0/_0$ Lösung durch eine Katheterspritze oder den *Ultzmann*'schen Injector injicirt und durch vorsichtiges Nachspritzen von Luft das Mittel zu

vertheilen sucht. Nach 5—10 Minuten kann man annehmen, dass die Anästhesirung in der nöthigen Weise eingetreten ist.

Die *Wahl des Tubus* spielt ebenfalls eine Rolle. Lässt sich *bequem* Sonde 25 einführen, so kann man jedenfalls gleich das erste Mal bis zu diesem Tubus hinaufgehen. Nr. 27 sollte man das erste Mal vermeiden; überhaupt selten kann man 29 in Verwendung ziehen, da es unangenehme Zerrungen am Bulbusübergang verursachen kann. Tubus 23 ist für enge Harnröhren die am wenigsten reizende Nummer, hat indessen den Nachtheil, dass man keinen besonders guten Ueberblick bekommt. — Bei enger Harnröhre soll man nur dann 25 nehmen, wenn stärkere Reizzustände nicht mehr vorhanden sind.

Die Einführung geschieht *am besten* folgendermassen. Ich setze voraus, dass der Kranke auf einem bequemen und hohen Operationsstuhl sitzt, das Becken leicht erhöht, die Beine gespreizt, die Oberschenkel horizontal, und in festen Beinstützen ruhend (Steinschnittlage ist sehr bequem für den Arzt, aber unbequem für den Patienten). Das Sitzkissen soll hart gepolstert sein und mit den Nates abschneiden. Man führt den Tubus in der Inguinalfalte bis zum Beginn der pars membranacea ein und dreht knapp über den Bauchdecken in einem Halbkreis das Instrument bis in die linea alba. Mit dieser Bewegung soll der Charnierobturator durch den Isthmus in die pars membranacea vordringen. Es entspricht dies der sogenannten halben Meistertour beim Katheterein führen.

In dieser Haltung versichert man sich durch langsames Senken und Vorschieben des Instrumentes in der Richtung der linea alba, dass man wirklich mit der Spitze des Obturators in der pars membranacea ist. Man passirt die letztere, indem man weiterhin den Tubus tief senkt und langsam vorschiebt. Das Senken muss gewöhnlich bis tief unter die Horizontale geschehen und zwar so lange, bis man mit einem zumeist deutlich fühlbaren Ruck den Colliculus überwunden hat. Durch die übrige pars prostatica schlüpft der Tubus dann schnell und leicht bis in die Blase, was man sofort an der leichten Beweglichkeit des Instrumentes erkennt. Das tiefe Senken ist wichtig, weil man sonst an den colliculus anstösst, unnöthig reizt oder Schmerzen verursacht. In der Blase angekommen, löst man den Charnierobturator und entfernt ihn. Während der ganzen Untersuchung der hinteren Harnröhre ist der Tubus stets mit gleichmässigem und mittelstarkem Drucke zurückzuhalten, da derselbe sonst durch die Kraft des sphincter vesicae externus heraus oder mindestens aus der gewünschten Lage gedrückt wird. Nach Entfernung des Obturators läuft gewöhnlich etwas Urin durch den Tubus ab; ist dies beendet, so geht man $^1/_2$—1 Centi-

meter mit dem Tubus weiter heraus und passirt so das orificium ur. internum. Der noch in die Blase eingeführte Wattetampon findet überall eine weiche und lockere Begrenzung; hat der Tubus alsdann den Ring des Sphincter vesicae internus hinter sich, so erkennt man dies sofort an dem strammen, festen Trichterabschluss bei Einführung des Wattetampons — derselbe ist auch beim Entfernen nicht mehr mit Urin durchtränkt: hingegen zeigt er oft Spuren von Blut, und zwar am häufigsten beim Passiren des Colliculus. Findet man beim Einführen Widerstand am Colliculus sem., trotzdem man tief gesenkt hat, so nimmt man eine niedere Tubusnummer, wenn man die Untersuchung nicht verschieben will. Dieses Nichtpassirenkönnen des Colliculus hat verschiedene Gründe. Es kann Infiltration desselben bestehen, wie ich später erwähnen werde, wodurch die ganze Parthie unnachgiebig wird: oder eine krampfhafte Zusammenziehung des Sphincter vesicae externus (spasmodische Strictur) verhindert die Passage. Letzteres findet sich nicht selten bei reizbaren Personen und Sexualneurasthenikern. Die Neigung zu diesen Muskelkrämpfen verliert sich zumeist im Verlaufe einer passenden Behandlung des Harnröhrenleidens; ebenso ist die Infiltration des Colliculus auf die Dauer kein Hinderungsgrund. Stärkere gonorrhoische Stricturen sind zumeist schon in der pars membranacea angedeutet und hindern oft schon dort das weitere Vordringen des Tubus. — Wird die Untersuchung gut vertragen, so liegt im Uebrigen kein Grund vor, dass man dieselbe nicht, so oft es nöthig ist, wiederholen sollte. Ueber die weiteren Vorkommnisse lese man im Kapitel VI nach.

Die weichen Infiltrationsformen der hinteren Harnröhre.

Im Allgemeinen unterscheidet man im hinteren Abschnitt genau wie bei den Schleimhauterkrankungen der vorderen Harnröhre weiche und harte Infiltrate, nur sind dieselben nicht annähernd so variabel wie die in den Kapiteln VIII — IX geschilderten Krankheitsformen. Die weichen Infiltrationen finden sich bei allen subacuten und auch chronischen leichteren Reizzuständen der Schleimhaut. Dieselben können hervorgerufen sein durch Harnsedimente, Catarrhe der Prostata und der Saamenwege, die durch Onanie und Excesse in Venere verschuldet werden — also bei sogenannten Sexualneurosen — oder am häufigsten durch chronische Gonorrhoe der vorderen Harnröhre. Auch die Tuberculose der Prostata und der Saamenwege kann derlei Schwellungszustände der Schleimhaut der hinteren Harnröhre hervorrufen.

Der leichteste chronische Reizzustand, welcher in Wochen vorübergeht, documentirt sich endoskopisch in der Weise, dass die Schleimhaut der pars membranacea dunkelroth und mattglänzend ist; die geringe Längsfaltung, welche sie besitzt, ist alsdann etwas hypertrophisch. Das Caput gallinaginis kann in seiner ganzen Ausdehnung ebenfalls einen leichten Schwellungszustand zeigen, indessen ist dies oft schwer zu entscheiden, da das Aussehen dieser Gebilde subjectiv sehr verschieden ist. Das Orificium internum findet man überhaupt ja selten blass: in diesen Fällen ist es stets hochroth, sein Rand auch oft schon etwas granulös hügelig. Der Unterschied in der krankhaften Färbung tritt bei den leichteren Affectionen der hinteren Harnröhre besonders bei anämischer Schleimhaut hervor, während bei der hyperämischen Schleimhaut dies nicht deutlich zu erkennen ist. *Littre*'sche Drüsen, die, wie in der pars cavernosa, normalerweise ebenfalls nie sichtbar sind, sieht man seltener erkrankt. Sie erscheinen in den vorliegenden Fällen im Zustande leichter Infiltration; der Ausführungsgang geschwollen, leicht hypertrophisch, lässt unter Umständen hervorquellendes Secret erkennen. Man findet sie unregelmässig vertheilt in fünf bis höchstens zehn Exemplaren, zumeist ziemlich gross.

Tritt die weiche Schwellung in ein höheres Stadium, so ist die Färbung der pars membr. dunkel- bis blauroth. — Längsfaltung ist gar nicht mehr zu erkennen, die Schleimhaut wulstet sich stark in den Tubus hinein und die Oberfläche ist deutlich matt. Das Epithel ist dann also noch intact und bewegt sich nur in einfachen Schwellungszuständen. Die pars prostatica ist ebenso verändert. Die Sichel des orificium internum ist dunkelblauroth, ihr Rand stark höckerig. Das Caput gallinaginis ist bei diesen Schwellungszuständen in seiner ganzen Ausdehnung immer deutlich erhaben, weich, dunkelroth bis dunkelblauroth. Bei kleineren Exemplaren sieht man eine deutliche höckerige Erhabenheit, bei grösseren ist sogar eine mehr oder weniger tiefe Furchung zu constatiren. Die einzelnen Oeffnungen der Geschlechtsdrüsen sind, wenn man dieselben zu Gesicht bekommt, ebenfalls mit rothen, gegen das normale Aussehen auch etwas erhabenen Wülsten umgeben. Ist eine Höllensteinbehandlung, namentlich eine stärkere oder länger anhaltende, vorangegangen, so kennzeichnen sie sich als dunkelbraune bis schwarze Oeffnungen und sind daran ausserordentlich leicht zu erkennen. Es gelingt nicht in jedem Falle oder bei jeder urethroskopischen Sitzung die gesammten Drüsenöffnungen und ihren jeweiligen Entzündungszustand zu constatiren. Den sinus prostaticus als grösstes Gebilde sieht man am häufigsten und dann auch zumeist erkrankt. Die ductus ejaculatorii erscheinen seltener.

Besonders schwer sind sie bei grossem und geschwelltem Colliculus zu Gesicht zu bekommen. Die ductus prostatici liegen bequemer und werden leichter gesehen; auch an ihnen sind Schwellungszustände in der allgemein entzündeten Umgebung zu constatiren. —

Es gehört eine grössere endoskopische Uebung dazu, um die Bedeutung der endoskopisch sichtbaren Entzündung der hinteren Harnröhre speciell des Saamenhügels in jedem einzelnen Falle zu würdigen. Man soll daher stets Vergleiche mit der Schleimhaut der vorderen Harnröhre anstellen und nie unterlassen, sich zunächst über jene Verhältnisse nach *genauer* und *wiederholter* Untersuchung ein Urtheil zu bilden. Zeigt sich die vordere Harnröhre ebenfalls afficirt, so ist zuerst diese in Beobachtung und Behandlung zu nehmen. Man hat also seine diagnostischen Schlüsse stets aus dem Befunde der ganzen Harnröhre und nicht bloss aus dem des hinteren Abschnittes zu ziehen. Noch so geringe gonorrhoische Reste in der vorderen Harnröhre lassen auf unbedingt gonorrhoischen Character der hinteren Affection schliessen. Die lediglich durch Excesse und nicht durch Infectionen hervorgerufenen Schleimhautveränderungen lassen gonorrhoische Affectionen vorn vermissen; statt dessen können sich in einzelnen Fällen Veränderungen vorfinden, welche an das geschilderte Bild der Urethritis ex irritatione erinnern. Der Befund in der hinteren Harnröhre concentrirt sich dabei am meisten am Colliculus, obschon es sich von selbst versteht, dass bei einer Strecke von wenigen Centimetern, sobald es sich um irgendwie bedeutendere Affectionen handelt, nicht noch erhebliche Parthien gesund geblieben sein können. Die bei weitem am meisten vorkommenden Fälle sind freilich nicht rein; man findet Infection und Reizung durch Excesse zusammen, also ein Grund mehr, dass der Untersucher seine Aufmerksamkeit auf die Vorgänge in der vorderen Harnröhre lenkt und zu allererst diese genau beurtheilen lernt. Von anderer Seite ist es versucht worden, für jede Art von Erkrankung — Urethrocystitis, Prostatitis, Spermatorrhoe etc. — besonders characteristische Befunde zu beschreiben. Ich halte diese Beobachtungen in so geringer Deutlichkeit und Detaillirung doch noch nicht für wissenschaftlich sicher genug festgestellt. Das Material, welches für die Beobachtungen benutzt wurde, ist auch verhältnissmässig gering. Gerade bei den endoskopischen Befunden der hinteren Harnröhre erfährt man im Laufe der Jahre recht viele Enttäuschungen, weil die individuellen Verschiedenheiten sehr grosse sind. Bei den eigentlichen Erkrankungen des Saamenhügels und der Saamengefässe hat man oft einen recht mageren urethroskopischen Befund und in anderen Fällen, wo man gar keine besonderen Befunde erwartet, sieht man einen

grossen, geschwollenen und gefurchten Colliculus mit grossen klaffenden Drüsenöffnungen. Vor Allem muss man dabei in Betracht ziehen, dass sich eine grosse Anzahl dieser Erkrankungen, wie Spermatorrhoe und Prostatorrhoe auf der Oberfläche der Schleimhaut gar nicht so documentiren können, weil der Erkrankungsheerd hauptsächlich unterhalb derselben in den Geschlechtsdrüsen zu suchen ist.

Die *Blutungen* können bei der ersten, vielleicht auch noch bei mehreren Untersuchungen störend für die Klarheit des endoskopischen Befundes sein. Später aber kommen sie seltener vor. Sie sind immer ein Hinderungsgrund für einen klaren Ueberblick und der Beweis für erkranktes Epithel, speciell epithelentblösste Stellen. Uebrigens bilden sich an diesen Stellen auch gern echte Granulationen und unter Umständen Papillome, von welchen letzteren im Kapitel XIII noch die Rede sein wird.

Die *Rückbildung und Heilung* der weichen Schleimhauterkrankungen kann ausserordentlich schnell geschehen. Handelt es sich um subacute gonorrhoische Affectionen oder um gemischte Fälle, so ist schon innerhalb einer Woche Besserung, unter Umständen Heilung zu constatiren. Die pars membranacea heilt dabei immer am schnellsten ab, während man schon aus dem anatomischen Charakter des Colliculus schliessen kann, dass sich daselbst die Heilung weniger rasch vollziehen wird. Wenn man die ganze erkrankte Strecke blutlos untersuchen kann, so ist schon ein grosser Theil der Heilung geschehen. Man erkennt alsdann, dass das Epithel wieder fest geworden ist, die Wulstung und starke Furchung der pars membran. abgenommen hat und ihr normaler Glanz sich wieder zu zeigen beginnt. Die erhöhte Färbung bleibt noch eine Zeit lang zurück und macht erst allmälig dem normalen Aussehen wieder Platz. — Wie schon erwähnt, verliert das Caput gallinaginis krankhafte Farbe und Schwellung zumeist erst nach einem grösseren Zeitraum und zwar beides in gleichem Maasse. Restirt lediglich noch dort ein Rest von Entzündung, so empfiehlt es sich nicht, die Behandlung zu forciren, da diese Gebilde in den vorliegenden Fällen einer spontanen Heilung leicht zugänglich sind; man ist auch oft im Unrecht, gewisse Zustände noch für krankhafte und der Behandlung bedürftige zu halten. Wenn man nach Wochen noch einmal einen sonst geheilten Fall, der einen etwas gefurchten und lebhaften rothen Colliculus zeigt, nachuntersucht, so findet man denselben ohne jedes therapeutische Zuthun kleiner, blässer und weniger gefurcht oder gelappt. An Stelle eines erbsengrossen blutrothen, höckerigen Hügels mit klaffendem Sinus ist eine halb so grosse, ein wenig höckerige, blassrothe Erhabenheit getreten, und die übrigen Umfänge des Schnepfen-

kopfes sind auch entsprechend zurückgegangen. Irgend welche Residuen, Narben etc. von der weichen Entzündung bleiben sichtbar nicht zurück; innerhalb des Colliculus ist dies vermuthlich der Fall, äusserlich ist aber ebensowenig davon etwas sichtbar.

Recidive können natürlich jederzeit eintreten; ihre Häufigkeit und ihr Verlauf richten sich nach den ätiologischen Momenten. *Regelmässig* und *häufig* sind dieselben bei den complicirenden Entzündungen der Geschlechtsdrüsen. Sind die Rückfälle stark, so wird man dasselbe urethroskopische Bild vor sich haben, welches unter analogen Erscheinungen wieder verschwinden wird.

Die begleitenden *klinischen Erscheinungen* der weichen Infiltrate der hinteren Harnröhre richten sich nach den ätiologischen Momenten und sind subacuter oder chronischer Natur. Die auf gonorrhoischer Basis verlaufen zumeist unter dem Bilde des Blasenhalscatarrhs, der Blasenreizung oder Blasenschwäche. Die irritative Entzündung bedingt das Bild der Sexualneurose im engen und weitesten Sinne des Wortes, Geschlechtsschwäche, Impotenz, Pollutionen, Spermatorrhoe etc. Wie sich die einzelnen urethroskopischen Befunde im Speciellen dazu verhalten, ist schon pag. 148 gesagt worden.

Die *Zeit, innerhalb welcher sich weiche Infiltrate der hinteren Harnröhre bilden können*, richtet sich zunächt nach dem Grade der producirten Entzündung. Die leichtesten vorübergehenden Schwellungen können in wenigen Wochen entstehen: sie sind auch nur von geringem urethroskopischen Interesse. Am ehesten wird ein solcher Fall eintreten, wenn gonorrhoische Reizung auf einen durch Excesse mässig gereizten Boden trifft. Bestand die Reizung der Schleimhaut vor Einfall der Entzündungserreger schon längere Zeit und war dieselbe tiefgehend, so wird der daraus resultirende Entzündungszustand der stärker und am stärksten ausgebildeten weichen Schwellung angehören können. Zweifellos bilden diese Zustände dann in vielen Fällen den Uebergang zu harten Infiltraten. Die Bildung der starken mucösen Schwellungen bedarf natürlich auch längerer Zeit, anstatt mehrerer Wochen, vielleicht eben so vieler Monate.

Die *Heilungsdauer* richtet sich bei den geringgradigen und stärkeren weichen Schwellungen in der Hauptsache nach der Therapie und dem Verschwinden des Causalmomentes. Die baldige Besserung ist immer auf Beseitigung des gonorrhoischen Reizes im Gewebe zu schieben; der dann zurückbleibende Rest der Erkrankung richtet sich nach dem Grade des concomitirenden Catarrhs der Geschlechtsdrüsen und erfordert wegen der Recidive immer längere Zeit zum Verschwinden.

Die harten Infiltrate der hinteren Harnröhre.

Dieselben ähneln ebenfalls in ihren urethroskopischen Bildern etwas denen der vorderen Harnröhre, nur weisen sie auch nicht annähernd deren Mannichfaltigkeit auf und sind nicht so tiefgehend. Da *Littre*'sche Drüsen und Krypten ähnliche Gebilde in der hinteren Harnröhre nicht constant vorkommen und demnach selten als erkrankt an der Oberfläche zu sehen sind, so wird dadurch das urethroskopische Bild auch einförmiger und erinnert sehr an die trockenen Entzündungen der pars cavernosa. In der pars membranacea besteht noch die meiste Uebereinstimmung mit dem Gewebe der vorderen Harnröhre. Man kann demnach auch dort besonders oft Anklänge an die urethroskopischen Bilder der trockenen Entzündung constatiren. Im Allgemeinen findet man aber überhaupt nicht so häufig, als man nach den klinischen Erfahrungen annehmen müsste, die harten Infiltrate der hinteren Harnröhre vor. Selbstverständlich sind auch hierbei verschiedene Stufen in der Ausbildung zu unterscheiden. Der Unterschied in denselben wird am besten in der gleichen Weise wie bei der vorderen Harnröhre gemacht. Die Verengerungen, welche noch mit Tubus 23 oder 25 ohne störende Blutungen zu veranlassen, passirbar sind, kann man zu den schwächeren und die, welche dies nicht gestatten, zu den am stärksten ausgebildeten rechnen.

Die auf *nicht infectiöser* Basis beruhenden Fälle zeigen deutlich die Infiltration auf den Bereich des colliculus seminalis concentrirt. Sie sind mit einer wesentlichen Verengerung des Harnröhrenkalibers nicht verbunden. Bei Einführung des Tubus erkennt man an dem Widerstand, welchem der gerade Theil desselben, namentlich bei nicht genügend tiefer Senkung am colliculus sem. begegnet, fast immer, wie sich dort die zumeist indurirte Parthie der ganzen Strecke befindet. Die pars membranacea ist dabei blassroth, etwas Längsfaltung zeigend, mit matt glänzender Epitheloberfläche; der Schnabel des Schnepfenkopfes ist ebenfalls blass und flach. Die pars prostatica, ebenso der Colliculus selbst zeigen sich immer flacher als die normalen Gebilde; an ihrer Oberfläche sind sie weniger oder gar nicht mehr höckerig, sie haben keine gesunde, rothe Färbung, sondern sind mattroth bis rothgelblich. Die Oberfläche ist mattglänzend, die Geschlechtsdrüsenöffnungen sind, wenn erkennbar, gewöhnlich nicht klaffend, klein, leicht roth umsäumt; hie und da kann man etwas glasiges Secret in ihnen beobachten. Constant ist diese Beschaffenheit der Ausführungsgänge nicht, wird aber häufig beobachtet. Dieselbe richtet sich vielmehr

nach den früher bestandenen normalen Bildern, welche ja grosse individuelle Verschiedenheit aufweisen. Das orificium internum ist tief dunkel bis braunroth mit höckrigem Rande.

Die auf *gonorrhoischer Infection* beruhenden harten Infiltrate zeigen in der pars membranacea eine deutlich trockene und matte Oberfläche ohne jeden Glanz; Epithelschuppung ist nicht immer besonders ausgeprägt. Das Colorit ist grauroth bis graugelblich bei einer glatt gespannten Schleimhaut. Die pars prostatica zeigt den Charakter der trockenen Infiltration oft weniger ausgeprägt. Ihre Schleimhaut hat immer noch etwas Glanz an der Oberfläche und die Farbe ist auch nicht so todt, wie eben geschildert, oder wie bei der trockenen Entzündung der vorderen Harnröhre, sondern mehr röthlichgelb mit unter Umständen lebhaft rothen Flecken. Der Colliculus zeigt dieselbe Farbe, ist oft flach und lässt betreffs der Ausführungsgänge zumeist dieselben Verhältnisse wie bei harten Infiltraten auf nicht infectiöser Basis erkenn. Der Schnabel des Schnepfenkopfes ist flach, blass und hebt sich kaum von der Oberfläche ab. Das orificium internum erscheint braunroth bis hellbräunlich mit höckerigem Rande.

Wird die Infiltration stärker, so gelingt es dann nicht mehr, mit einem Tubus zu entriren und man muss zunächst eine instrumentelle Erweiterung vornehmen und so lange fortsetzen, bis es bequem gelingt, eine Metallsonde 25 bis in die Blase einzuführen; dann kann man versichert sein, dass auch der Tubus 23 keinerlei Widerstand mehr findet. Die sich in diesen Fällen vorfindenden urethroskopischen Bilder zeigen in der pars membranacea und prostatica trockene, blasse, im Niveau der Schleimhaut liegende Narben, welche sehr an die Endnarben der trockenen Entzündungen, wie sie im Kapitel X und XI geschildert wurden, erinnern, nur dass sie etwas grösser zu sein pflegen. Dieselben sind in der pars membranacea und der pars prostatica zerstreut, können auch auf dem Colliculus liegen und bis zum orificium internum reichen. An dem letzteren selbst habe ich höchst selten solche constatiren können. Je nachdem die Verengerungen stärker oder schwächer werden, sind diese narbigen Gebilde mehr oder weniger zahlreich und gross. Zu einer so grossen Ausbildung wie in der vorderen Harnröhre gelangen die stricturirenden Narbenmassen des hinteren Abschnittes aber nicht, wenigstens bekommt sie der Endoskopiker nicht zu Gesicht. In der Hauptsache sind sie nur wenig erhaben oder gewölbt über die umgebende Schleimhaut. Sie springen nur ganz selten quer in das Gesichtsfeld hinein; sie sind vielmehr späterhin schon soweit wieder resorbirt, dass sie sich mehr der Wand anpassen und keine Faserung mehr zeigen. Ebenso fehlen dann

in solchen Fällen daselbst die folliculären lockeren Erhabenheiten und Wülste, wie sie die geheilten Stricturen der pars cavernosa aufweisen.

Bei den harten Infiltrationen stärkster Ausbildung vergeht oft eine lange Zeit, während welcher man immer wieder erweitern muss, ehe es gelingt einen Tubus einzubringen. Auch dann geht derselbe gewöhnlich nicht bis in die Blase, sondern wird durch die starken Narbenmassen im Weitervordringen aufgehalten. In diesen immerhin sehr seltenen Fällen findet man dann allerdings Bilder, welche an die starken Stricturen der vorderen Harnröhre erinnern. Man gelangt dabei bloss bis zu einer den weiteren Durchgang versperrenden Narbenmasse, welche sich in den Tubus einwölbt und als blasse trockene Schleimhautbrücke erscheint. Der vor dieser liegende, der Untersuchung zugängliche Theil zeigt zumeist aussergewöhnlich viel kleinere, die Schleimhautoberfläche nicht überragende Narben und besonders trockene Oberfläche. Gelingt es dann nach längerer Zeit die enge Stelle behufs Urethroskopirung blutlos zu passiren, so lässt sie eine gewöhnlich nach unten zu gelegene Narbe erkennen, welche den schon beschriebenen gleicht, nur besonders gross ist, später sternförmig wird und einzelne Theile unterscheiden lässt. Die Oberfläche ihrer Umgebung ist noch lange Zeit besonders trocken und erschwert das Eingehen mit dem Tubus, welcher zu diesem Zwecke gut eingefettet sein muss.

Da, wo durch anhaltende Erweiterungen die Stricturmassen nicht so weit zum Schwinden zu bringen sind, dass man einen Tubus durchbringen kann — ein Umstand, der bei der vorderen Harnröhre, die richtige Behandlung vorausgesetzt, ausgeschlossen ist — hat dies seinen Grund nicht in der Unnachgiebigkeit der Narbenmasse, sondern in deren Verwachsungen mit den Bandmassen der pars membran. oder dem starken Muskelringe der pars prostat., welche nicht nachgiebig genug sind. In der vorderen Harnröhre, wo die Infiltrate ringsherum von elastischen Geweben umgeben sind, liegen keine derartigen Hinderungsgründe vor.

Bei der weiteren *Rückbildung und Heilung* aller dieser harten Infiltratmassen zeigen sich mit den selbstverständlichen Abänderungen in der Trichterbildung dieselben urethroskopischen Bilder wie bei einer schwachen trockenen Entzündung der vorderen Harnröhre und zwar findet dies namentlich in der pars membranacea statt. Längsfaltung, Glanz, Farbe kehren vielleicht noch etwas schneller zurück als in den analogen Fällen der vorderen Harnröhre. In der pars prostat. geht urethroskopisch die Rückbildung ebenfalls schnell vor sich. Nur dann, wenn der Colliculus und seine directe Umgebung besonders infiltrirt war, kann der Fall eintreten, dass dieser die Infiltration in der Form

einer glatten, flachen Erhebung und in gelbroth fleckiger Färbung lange Zeit festhält, was man sich auch aus seinem anatomischen Charakter als grobes, cavernöses Gewebe erklären kann. Erst dann, wenn schon längere Zeit die übrige Schleimhaut wieder ihr normales Aussehen bekommen hat und nur noch die Narben an den früheren Entzündungszustand erinnern, beginnt sich die allgemeine rothe Färbung und vielleicht etwas mehr Erhabenheit des Gebildes wieder daselbst zu zeigen. Das alte gesunde Aussehen als rothe, grobgekörnte erbsengrosse Erhabenheit bekommt er aber, wie ich mich oft habe überzeugen können, nie wieder, sondern er bleibt mehr flach gedrückt und glatt. Die Ausführungsgänge der Drüsen leiden ebenfalls lange noch unter dem Infiltrationszustand und bleiben auch flach. Diese ausgeprägte und langsam verheilende Infiltration des Colliculus tritt namentlich dann ein, wenn hochgradige Reizungszustände desselben vor der Infection vorhanden waren, wenigstens ist dies der plausibelste Erklärungsgrund dafür. Zu Recidiven sind die harten Infiltrate ganz analog den Verhältnissen der vorderen Harnröhre ungemein geneigt. Für die Entstehung derselben und ihren urethroskopischen Verlauf gelten dieselben Regeln wie für die einschlägigen, schon geschilderten Verhältnisse.

Die hier interessirenden *klinischen Erscheinungen* sind folgende: die *Zeit, innerhalb welcher* sich harte Infiltrationen der hinteren Harnröhre *bilden können,* beziffert sich zumeist nach Jahren. Bei *Gonorrhoe* wird man unter Jahresfrist nach der Infection kaum erwarten können, urethroskopisch eine harte Infiltration der hinteren Harnröhre zu Gesicht zu bekommen. Am häufigsten bilden sich dieselben dann, wenn die Reizung des gonorrhoischen Giftes auf einen durch Excesse vorbereiteten Boden trifft. In diesem Falle kann man beim Chronischwerden der Erkrankung und unter Umständen fortgesetzten Excessen mit ziemlicher Sicherheit auf die Entstehung einer harten Infiltration der pars poster. ur. rechnen. *Fehlt gonorrhoische Infection,* so ist eine bei weitem längere Zeit als ein Jahr nöthig, um ein hartes Infiltrat am Colliculus zu erzeugen; zu derselben braucht es eine mindestens jahrzehntelang getriebene Masturbation und andere Excesse und schliesslich auch noch eine individuelle schlechte Disposition der Schleimhaut.

Die *Heilungsdauer der Stricturbildungen der hinteren Harnröhre* ist sehr verschieden; ihre nähere Besprechung gehört auch weniger hierher. Sie kann eine sehr lange sein und ist immer von Recidiven begleitet. Urethroskopische Besserungen treten bei geeigneter Behandlung bald ein und sind durch Aufsaugung der weichen Elemente

innerhalb der harten Infiltrate bedingt. Auch die lediglich durch Excesse und concomitirende Catarrhe der Geschlechtsdrüsen hervorgerufenen Infiltrationen des Colliculus sind immer hartnäckig und recidivirungsfähig. Die geschilderten urethroskopischen Befunde sind stets von anhaltenden Symptomencomplexen begleitet, die bald stärker, bald schwächer ausgeprägt, alle diejenigen Krankheitsbilder repräsentiren, deren Namen bereits bei den klinischen Erscheinungen der weichen Infiltrationen der hinteren Harnröhre — cf. pag. 150 — genannt wurden, nur haben sie eine längere Zeitdauer.

Noch zwei Krankheitsbilder würden zu erwähnen sein, die in der hinteren Harnröhre localisirt sind. Für beide hat die Urethroskopie nicht so grossen Werth wie für die bisher erwähnten Fälle; doch darf ihre Besprechung nicht unterlassen werden.

Das erste ist die *Altersprostatahypertrophie.* Liegt Verdacht auf diese Krankheit vor, so kann bei der Einführung des Tubus nicht genug vor jedem Gebrauch von Gewalt gewarnt werden. In den Fällen, wo es gelingt, den Untersuchungstubus leicht durch die verengende Stelle zu führen, sieht man in der pars prostatica die Schleimhaut blass und besonders glatt gespannt; der sonst vorgewölbte Colliculus und der Schnabel des Schnepfenkopfes sind zumeist blasser und flach. Ist die prostatische Verengerung so stark, dass man nicht einmal mit Tubus 23 entriren kann, so erblickt man an der die Harnröhre absperrenden Stelle eine, manchmal auch zwei verschieden starke Hervorwölbungen in dem Tubus; an diesen zeigt sich die Schleimhaut blass und glatt. Bei längerem Bestehen der Verengerung und wenn der Katheter gewohnheitsmässig gebraucht wird, ist nicht nur diese Stelle, sondern auch die ganze Harnröhre und besonders die pars membranacea trocken. Irgend welche Versuche den Durchgang zu erzwingen, sind dringend zu widerrathen.

Die zweite Krankheit ist die *Tuberculose der hinteren Harnröhre.* Die Anfangserscheinungen der Tuberculose der Harnorgane verlaufen oft viele Jahre unter dem Bilde einer Urethrocystitis posterior, Funiculitis und Spermatocystitis chronica, Spermatorrhoe etc. Die acutere Entstehung ist bekanntlich die bei weitem seltenere. Wann man zu der Diagnose der Tuberculose berechtigt ist, lässt sich bei der Unsicherheit und Schwierigkeit des bacillären Befundes nicht immer genau bestimmen. Urethroskopisch hat man manchmal exquisite Befunde auf Tuberculose; aber auch schon ein bestimmter negativer Befund in der Harnröhre berechtigt bei den hier nicht näher zu bestimmenden klinischen Symptomen per exclusionem in zahlreichen Fällen zu der Diagnose der Tuberculose in den der Harnröhre anliegenden Organen.

Zunächst muss nochmals bemerkt werden, dass es oft nicht berechtigt erscheint, Tuberculose der hinteren Harnröhre im vorgeschritteneren Stadium zu urethroskopiren. Hat man es mit reichlich eiternden Blasencatarrhen, hochgradigen anhaltenden Urinbeschwerden, Hodentuberculose etc. zu thun, so hat die Urethroskopie keinen diagnostischen und auch keinen therapeutischen Werth mehr.

Handelt es sich dagegen um zweifelhafte Fälle, wo die Beschwerden geringer und die Catarrherscheinungen weniger hochgradig sind, so ist die Urethroskopie in jeder Beziehung ein werthvolles Hilfsmittel. Man wende zunächst alle Vorsichtsmassregeln vor und bei der Tubuseinführung an, um keine störende Nachwirkung zu haben. Oft wird der Tubus durch prostatische Verengerungen — Prostatatuberculose — aufgehalten; man forcire dann nicht die Entrirung. — Durch Blutungen allein, welche bei den ersten Einführungen auftreten sollten, lasse man sich aber nicht abhalten, zur klaren Uebersicht in dem betreffenden Fall zu kommen. Gelingt es dann ohne Störungen zu untersuchen, so findet man zumeist die Schleimhaut der pars membr. erhöht glänzend und allgemein geröthet, die Längsfaltung etwas gewulstet. Die pars prostatica ist fleckigroth. An einzelnen Stellen kann man bis erbsengrosse flache Geschwüre mit käsigem Belage sehen; häufiger findet man dieselben über dem Colliculus, hie und da in mehreren Exemplaren in der Grösse eines Stecknadelkopfes und darüber. Die Geschwüre sind stark roth umhoft und haben selten einen tiefen Grund; auch mehrere zusammenhängende finden sich vor. Gelingt es, denselben Kranken öfter zu untersuchen, so zeigt sich nach kürzerer Zeit noch wenig Veränderung; nach Monaten, Quartalen oder Jahren können unter entsprechender Behandlung diese Geschwürchen gebessert und geheilt erscheinen, dafür findet man an anderen Stellen neue und vielleicht grössere entstanden.

Tafel VIII.

Pathologische Schleimhautbilder aus der hinteren Harnröhre und von dem Orificium urethrae internum.

a) **Weiche Infiltration des Colliculus seminalis, hervorgerufen durch geschlechtliche Excesse.**

Die Entzündung ist speciell auf den Colliculus und dessen Umgebung concentrirt; der Körper desselben ist deutlich geschwollen und zeigt sogar Furchung an seiner Oberfläche. Die Mündungen der Geschlechtsdrüsen, welche sämmtlich sichtbar sind, klaffen zum Theil, sind hochroth gefärbt und umhoft. In der weiteren Umgebung zeigt sich noch blaurothe Schleimhautfärbung.

b) **Harte Infiltration des Colliculus seminalis, hervorgerufen durch geschlechtliche Excesse.**

Das Bild stellt den höchsten Grad der durch Excesse hervorgerufenen Schleimhautveränderungen am Colliculus vor. Pathologisch-anatomisch sind dieselben identisch mit den harten Infiltraten schwächster Ausbildung in der vorderen Harnröhre. Das Gebilde des Colliculus selbst ist dabei flach, die Mündungen der Geschlechtsdrüsen sind insgesammt wenig erhaben, röthlich umhoft und zumeist überhaupt wenig ausgeprägt. Der Schnabel des Schnepfenkopfes ist flach und blass. Die Schleimhaut der pars membranacea ist glatt, glanzlos, graugelblich mit einzelnen rothen Flecken; hie und da finden sich Andeutungen von Epithelabschülferung, auch hypertrophische *Littre*'sche Drüsen können hie und da zu sehen sein, doch ist es selten der Fall. Nach dem Orificium ur. internum zu wird die Oberfläche der Schleimhaut manchmal wieder etwas röther.

c) **Weiche Infiltration der Schleimhaut der hinteren Harnröhre, hervorgerufen durch chronische Gonorrhoe.**

Im Gegensatz zu den Schleimhautbildern sub a) und b) soll sich in diesen Fällen die Infiltration nicht auf den Colliculus und dessen directe Umgebung concentriren. Die pars membranacea zeigt blaurothe, sammetige, gewulstete Schwellung. Einzelne hypertrophische *Littre*'sche Drüsen können zu sehen sein. Der Colliculus soll bei rein gonorrhoischem Character weniger Veränderungen zeigen. In der pars prostatica hinter dem Colliculus (partie retromontanale von *Jarjavay*) finden sich dieselben Veränderungen, nur keine *Littre*'schen Drüsen wie in der pars membranacea.

d) **Geringgradige harte Infiltration der Schleimhaut der hinteren Harnröhre in Folge von chronischer Gonorrhoe.**

Das Bild stellt einen vollkommen abgeheilten Fall dar. Die Schleimhaut ist gleichmässig blass-gelblichroth gefärbt und glatt. Dieser Farbenton ist in diesen Fällen gleichmässig über die ganze hintere Harnröhre verbreitet. Die angedeutete Längsstreifung ist im concreten Falle nicht so gleichmässig vorhanden, sie giebt aber in dieser Form dem Bilde den richtigen Farbenton. In der pars membranacea, ebenso in der Nähe des Colliculus finden sich eine Anzahl kleiner unter der Epithelschicht liegender todter Narben, wie bei den analogen Stadien der vorderen Harnröhrenschleimhaut (cf. Tafel VII a und b). Sie sind längs und quer gestellt, auch sternförmig gebildet. Der Colliculus ist flacher als normal, der Schnabel des Schnepfenkopfes entsprechend ebenso flach; die Oeffnungen der Geschlechtsdrüsen sind wohlgebildet und zeigen keinerlei besondere Abnormitäten.

e) **Hochgradige harte chronische Infiltration der Schleimhaut der hinteren Harnröhre.**

Das Bild stellt eine hochgradige Stricturbildung der hinteren Harnröhre dar, welche so weit abgeheilt ist, dass ein Untersuchungstubus passirt. Die Oberfläche der Schleimhaut ist ohngefähr gleichmässig dunkelgelbroth gefärbt. Colliculus und Schnabel des Schnepfenkopfes sind wie im vorhergehenden Falle beschaffen, ebenso die Mündungen der Geschlechtsdrüsen. In der pars membranacea findet sich eine grosse quere Narbe, links vom Colliculus eine grössere Anzahl sternförmige kleine Narben, die denselben Character haben, nur kleiner sind wie die sub d) dieser Tafel beschriebenen. Schräg über den Colliculus hinweg ziehen ebenfalls starke Narben; endlich findet sich in der p. prostatica noch eine kleinere quergestellte. Mehr als eine einzige derartige starke Narbenmasse wird man wohl nie in einem und demselben Falle vorfinden können; das Bild soll auch nur zur schematischen Darstellung der einzelnen Formen dienen. Eine einzige derartige Narbe würde genügen, um schwere Stricturerscheinungen hervorzubringen und es würde einer anhaltenden Erweiterungscur bedürfen, um den Untersuchungstubus schliesslich zum passiren zu bringen.

f) **Orificium urethrae internum,** im *Nitze*'schen Cystoskop II, **chronisch entzündet.**

Die Sichel des Schliessmuskels ist nicht scharf, sondern unregelmässig zackig, ihre Färbung tiefdunkelroth. Ueber die sonstige Erklärung des Bildes vergl. man die Erläuterung zu Tafel II d) und e).

g) **Orificium urethrae internum, hochgradig chronisch entzündet.**

Die Sichel des Schliessmuskels ist ebenso unregelmässig zackig und die Färbung hellbraunroth wie bei Bild e) dieser Tafel. Durch ein Versehen der Kunstanstalt ist der Farbenton nicht ganz richtig ausgefallen.

a

b

c

d

e

f

g

DREIZEHNTES KAPITEL.

Die Endoskopie bei den Geschwülsten der Harnröhre.

Die verschiedenen Arten der in der Harnröhre beobachteten Geschwülste. *Die Papillome:* zweierlei Arten derselben: als Begleiterscheinung bei Catarrh und multiples Vorkommen. — Die durch sie hervorgerufenen endoskopischen Symptome. Recidive und Nachkrankheiten. — Operation. — Die *fibrösen Polypen* und ihr seltenes Auftreten. Das *primäre Harnröhrencarcinom,* Literatur, erste endoskopische Diagnose desselben. Krankengeschichte eines frühzeitig und genau beobachteten Falles.

Hierzu die am Ende des Kapitels befindliche bunte Tafel Nr. IX.

Die Endoskopie bei den Geschwülsten der Harnröhre.

Ueber die einzelnen Arten der in der Harnröhre vorkommenden Geschwülste ist Folgendes zu sagen. Am häufigsten werden *Papillome* beobachtet, alsdann sind hie und da *fibröse Polypen* gesehen worden; kein Autor ist aber über ein bis zwei Stück hinausgekommen. Die fibrösen Polypen wurden sämmtlich in der hinteren Harnröhre urethroskopisch beobachtet. Endlich kommen selten *Carcinome* vor, von welchen *ich selbst* überhaupt das erste urethroskopisch beobachtet und diagnosticirt habe. Eine *granulöse Geschwulst* auf tuberculöser Basis ist ebenfalls, aber nicht urethroskopisch, diagnosticirt worden (cf. *Oberlaender-Neelsen:* Beiträge zur Pathologie und Therapie etc. S. 124).

Die *Papillome* entstehen durch Wucherung des Papillarkörpers über epithellosen Stellen. In der Harnröhre sind sie in der Hauptsache an das Vorhandensein einer sehr succulenten Schleimhaut gebunden. Unbedingt nöthig scheint das Vorhergehen eines klinisch nachweisbaren Catarrhs oder einer Gonorrhoe nicht zu sein, doch ist

es zumeist der Fall. — Die in der Harnröhre vorkommenden Papillomformen unterscheiden sich in nichts von denen, die sich auf dem Präputium bilden. Die kleinste zu beobachtende Form besteht aus einem fingernageldicken, einige Millimeter langen und ebenso hohen Schleimhautfältchen, auf dem sich einige Papillarkörperauswüchse abzeichnen. Diese Fältchen können ungefähr bis zu 1 Centimeter lang und entsprechend breit werden. Ist der Ansatz des Papilloms mehr rundlich, so bekommen die Papillome auf der Höhe ihrer Entwickelung mehr eine Häufchenform: wenn mehrere kleinere rundliche Ansätze nebeneinander sind oder ein grösserer solcher da ist, wird das Product beerenförmig.

Man kann zweierlei Arten des Vorkommens unterscheiden. Das eine Mal erscheinen sie in einzelnen verstreuten Exemplaren mehr als *zufällige Begleiterscheinungen* des Catarrhs und zwar eher bei weichen Infiltraten und Uebergangsformen als bei ausgesprochenen harten Entzündungen. Sie pflegen sich auch nicht dabei in dem Maasse zu vermehren wie in den anderen Fällen, sondern bleiben einzeln. Ihr Entstehen ist an keinen bestimmten Ort der Harnröhre gebunden, sie können ca. $^1/_2$ Jahr, kaum aber länger persistiren, wenn sie sich nicht vorher abgelöst haben. Mit der Heilung des Catarrhs verschwinden sie ebenfalls.

Urethroskopisch sind dieselben stets und sehr leicht zu erkennen. Die ganz kleinen Exemplare kann man vielleicht das erste Mal übersehen, bei mehrmaligen Untersuchungen findet man sie unbedingt. Die grösseren Formen treten um so mehr hervor. Sie springen richtig in das Gesichtsfeld hinein und sind urethroskopisch mit keinem anderen Vorkommniss zu verwechseln; je weiter der Tubus ist, um so besser sind sie in ihren Contouren zu sehen. — Auf der Höhe der Entwickelung erscheint ihre Färbung bei einer Schleimhaut von mittlerem Blutgehalt an der Oberfläche lebhaft roth, bei anämischer Schleimhaut rosa. — Ihre Oberfläche ist in den ersten Wochen oder Monaten ihres Bestehens etwas höckerig, später etwas graulich gefärbt und glatt. Sie sind manchmal so wenig resistenzfähig, dass sie schon durch die Untersuchung an ihrer ernährenden Grundfläche lädirt werden und absterben. Bei der nächsten Untersuchung sind sie alsdann verschwunden, ohne eine Spur ihres Daseins nachträglich noch erkennen zu lassen. Mit der Beendigung des Catarrhs verschwindet die Disposition zur Papillombildung. *Recidive* können bis zur vollkommenen Heilung des Catarrhs auftreten. Diese einzelnen Exemplare kommen in der vorderen und hinteren Harnröhre vor; in der hinteren bevorzugen sie als Sitz den Colliculus sem. und dessen unmittelbare Umgebung.

Anders gestalten sich die Verhältnisse bei *starker Disposition.* Zwischen den hierbei gefundenen Papillomen besteht nicht nur quantitativ, sondern auch qualitativ ein Unterschied mit den eben geschilderten. Erstens sind es zumeist grosse Massen, die breit aufsitzen und sogar das Lumen der Harnröhre erweitern und verstopfen, ja unter Umständen total unwegsam für den Urinstrahl machen können. Es sind dann auch nicht mehr einzelne Exemplare, sondern Conglomerate, ganze Haufen, in der verschiedensten Grösse und Form, wobei sie in allen beschriebenen Arten variiren können. Sie sind dadurch auch analog den Vorgängen auf dem Präputium von besonders fester Consistenz, weil sie besser ernährt sind und als Zeichen einer besonders starken Epithelbekleidung sind sie oft perlmuttergrau an der Oberfläche. Es kommt seltener vor, dass die ganze Harnröhre gleichmässig damit ausgekleidet erscheint, sondern zumeist findet sich hinter der Eichel eine kleinere Parthie, die Mitte der pars pendula mit einer Anzahl grösserer Conglomerate verstopft und im Bulbus einzelne Exemplare. In der hinteren Harnröhre sind dann gewöhnlich ebenfalls noch grössere oder kleinere Conglomerate oder einzelne Exemplare, wobei ebenfalls besonders die Gegend um den Colliculus bevorzugt erscheint. In einem von mir beobachteten Falle ging die Papillombildung auf die Blase über und wurde dort später carcinomatös. Nach längerem, unter Umständen jahrelangem Bestehen, sterben die Condylome auch ohne therapeutisches Eingreifen ab; sie werden durch necrotische Vorgänge innerhalb der Conglomeratmasse in ihrer Ernährung gestört und die schwächeren fallen ab, die stärkeren bleiben stehen. Mit dem einmaligen Absterben der grösseren Conglomerate erlischt die Neigung zur Condylombildung aber nicht, sondern es geschieht dies erst ganz allmälig mit dem Aufhören der Schleimhauterkrankung, welche ihre Entstehung veranlasste. Durch diese unter Umständen jahrelang bestehende Reizung bildet sich unter der ganzen Ansatzfläche der Papillome und in deren Umgebung, die gewöhnlich mehrere Centimeter lang ist und das ganze Lumen der Harnröhre umfasst, eine veritable harte Infiltration, die alle Entwickelungsstufen und die ganze Variabilität der Erscheinungen dieser Entzündungsform zeigen kann. Es sind dies zumeist die hartnäckigsten Infiltrationen die man überhaupt zu beobachten pflegt und zwar sind es gewöhnlich gemischte oder glanduläre Formen. Man constatirt dabei: granuläre Infiltration, Drüsen mit periglandulären Infiltraten, die verschiedensten Formen der Narbenbildung, maschenförmige, Stricturen erzeugende etc. — man vergl. dazu auch die am Schlusse des Kapitels befindliche bunte Tafel Nr. IX. Man constatirt dann unter Um-

ständen auf den zumeist schon jahrelang bestehenden Infiltraten einzelne Condylome, wodurch sich der Fall als solcher kennzeichnet.

Besteht die Papillombildung noch nicht so lange Zeit, so fehlt diese harte Infiltration noch; man gelangt in solchen Fällen mit dem Tubus an eine scheinbar enge Stelle, welche man aber mit einem leichten Druck passiren kann. Dieselbe ist zumeist, wie schon erwähnt, mehrere Centimeter lang und mit Vorliebe in der Mitte der pars cavernosa gelegen. Beim Untersuchen sieht man daselbst von freier Schleimhaut nichts; die Papillome drängen sich von allen Seiten in den verschiedensten Formen in den Tubus hinein, an den Rändern zumeist roth, in der Mitte graurosa und rein grau, auch mit gelblichen krümlichen Epithelmassen in ihren Zwischenräumen bedeckt. Vor und hinter diesen starken Conglomeraten erkennt man grössere und kleinere einzelne Gruppen oder auch einzelne kleinere Exemplare. Die hintere Harnröhre ist dabei oft ganz frei von den Neubildungen: sie scheint überhaupt mehr die weiche Form der einzeln auftretenden Exemplare zu lieben.

Es gelingt zumeist sehr leicht, die Condylome abzulösen, zuerst die weniger umfangreichen, dann die breit aufsitzenden Exemplare. In den Zwischenräumen können sich freilich eine Zeit lang immer wieder neue Exemplare bilden. Mit ihrem allmäligen vollkommenen Verschwinden tritt dann, wie bereits angegeben, die harte Infiltration auf. Die Bildung derselben lässt sich so wie in allen anderen Fällen durch nichts aufhalten.

Von *den einschlagenden klinischen Erscheinungen* ist noch nachzutragen: Die einzelnen Papillome machen oft gar keine oder nur unbestimmte Krankheitserscheinungen, höchstens eine leichte mucöse Secretion; sehr oft sind sie ein zufälliger Befund. Ueber ihren Zusammenhang mit Gonorrhoe etc. wurde schon berichtet, ebenso über Dauer, Verlauf und Recidive. Bei der stärkeren Conglomeratbildung muss man es ebenfalls oft unentschieden lassen, was zuerst vorhanden war, Papillombildung oder Gonorrhoe. Sehr oft scheint dieselbe vorausgegangen zu sein oder man muss annehmen, dass die Reizung der Geschwülstchen anfangs Secretion hervorgerufen hat. Die Heftigkeit der acuten gonorrhoischen Entzündung oder das gonorrhoische Gift selbst, steht in keinem Verhältnisse zu der Intensität der Papillombildung. Die Zeit, innerhalb welcher sich solche grosse Papillommassen bilden können, schwankt zwischen mehreren Monaten und mehreren Jahren. Sicher habe ich schon Fälle beobachtet, wo die Papillome länger als zehn Jahre bestanden hatten. Man wird daraus auf die Möglichkeit der Ausdehnung des Processes schliessen können; fehlt es bei

hervorragender Intensität des Processes auch noch an einer genügenden Behandlung, so ist es möglich, dass die Erkrankung noch länger andauern kann. — Bei hervorragend starker Ausbildung werden besonders geartete Stricturerscheinungen mit Harnverhaltungen und zwar unter Umständen während der ganzen Dauer der Erkrankung beobachtet.

Die *fibrösen Polypen* sind alle in der Nähe des Colliculus beobachtet worden, sie sind als zufällige und sehr seltene Befunde zu betrachten. Urethroskopisch beschrieben sind zwei: der Fall von *Burckhardt* wurde als fibröser Polyp auch mikroskopisch constatirt, ebenso der meine. Bei ersterem lautet der endoskopische Befund: „Schleimhaut von der p. prostat. an bis zum Bulbus blauroth, gewulstet. Bedeutende Durchfeuchtung, glänzendes Aussehen bei stark ausgesprochenen unregelmässigen Lichtreflexen, radiäre Streifung durchwegs aufgehoben. An der rechten Seite des Colliculus sitzt ein kugelicher, bläulich schimmernder Polyp, der, etwas gestielt, sich mit der Sonde leicht verschieben lässt."

Der zweite Fall von B. erscheint in seiner Beobachtung überhaupt etwas zweifelhaft.

Mein Fall betraf einen alten Stricturkranken, der bereits seit 20 Jahren leidend war. — Die Urethroskopie ergab bei der Auffindung des Polypen in der hinteren Harnröhre Folgendes: Tubus 23 leicht einführbar. Pars prostatica blassrosa bis gelblich gefärbt, einzelne stecknadelkopfgrosse rothe Flecken. Epitheloberfläche matt und trocken, zahlreiche kleine Narben von Millimetergrösse und darüber im Niveau der Schleimhaut liegend; der Colliculus flach, etwas röthlich gefärbt, Drüsenöffnungen nicht zu constatiren. Direct vor dem Sinus prostaticus ein Polyp von der Dicke einer Stricknadel und blassrother Farbe, derselbe liegt geschlängelt in der Harnröhre, hat die Länge von 2,5 Centimetern und sitzt breit auf. Die microskopische Untersuchung erwies ihn als ein *gestieltes Fibrom.*

Hervorragende klinische Symptome hatten die Polypen als solche in keinem Falle gemacht.

Als ein viel interessanteres und wichtigeres Vorkommniss ist die *urethroskopische Diagnose des Urethralcarcinoms* zu betrachten. — *Kauffmann* hat in seinem Lehrbuche „Verletzungen und Krankheiten der männlichen Harnröhre und des Penis — Deutsche Chirurgie, Lieferung 50a, Kapitel IX" die *fünf* in der Literatur bekannt gewordenen Fälle zusammengestellt. Bei sämmtlichen handelt es sich um mehr oder weniger zufällige Befunde, die während der Operationen gemacht wurden. Alle waren in einem sehr vorgeschrittenen Stadium und

bereits auf die benachbarten Organe übergegangen. K. giebt der Hoffnung Ausdruck, dass in Zukunft derartige Fälle bei der grösseren Verbreitung der Urethroskopie dem Operateur zeitiger zu Gesicht kommen würden. — Bis jetzt hat jedoch die urethroskopische Literatur keinen Fall bekannt gemacht, so dass *ich der erste war, welcher das primäre Harnröhrencarcinom urethroskopisch diagnosticiren konnte.* Nach dem Bekanntwerden des *Kauffmann*'schen Buches sind noch zwei weitere Fälle in der Heidelberger Klinik beobachtet und operirt worden. Ueber dieselben berichtet *O. Witzenhausen* (Beiträge zur klinischen Chirurgie, Band VII): Die Diagnose wurde durch die mikroskopische Untersuchung erhärtet. W. hält die Erkrankung für sehr selten, *vor der Operation wäre die Diagnose nie gestellt worden,* am Lebenden sei sie überhaupt nicht leicht. Ich füge noch hinzu, dass dieselbe für den Endoskopiker sehr einfach ist. Merkwürdig erscheint es mir, dass man an einer Universität nicht einen mit dieser Methode vertrauten Arzt auftreiben konnte.

Das primäre Urethralcarcinom scheint immer an das Voraufgehen chronischer Entzündungen oder Stricturbildungen gebunden zu sein. Es entwickelt sich, wie es scheint, immer am Bulbus. — Da mein Fall zunächst nicht nur in Bezug auf die frühe und genaue Beobachtung ein Unicum ist, gebe ich die Krankengeschichte desselben in extenso wieder:

F., 72 Jahre alt, für sein Alter ausnehmend gut conservirt, rüstig und kräftig, trat im Frühjahr 1889 in meine Behandlung. Er ist seit ca. 40 Jahren leidend, erst an chronischer Gonorrhoe, dann an Stricturen. Die letzteren erstrecken sich von der Mitte der p. pendula bis in die p. membranacea. Starker Blasencatarrh, viel Schmerzhaftigkeit beim Urinlassen. Die Blase wird nur über die Hälfte entleert. Die Harnröhre ist knapp für einen Katheter F. Ch. 12 passirbar. Allmälig gelingt es die Strictur zu erweitern, den Catarrh und die Schmerzhaftigkeit bis auf geringe Reste zu beseitigen. Etwas Blasenatonie bleibt zurück, zweimalige tägliche Entleerung der Blase wird fortgesetzt. Der Zustand des Kranken blieb mehrere Jahre sehr erträglich, das Allgemeinbefinden gut; so wurde er auf seine mehrere Monate umfassende Sommerreise 1892 entlassen. Im October vorigen Jahres erschien er wieder, um sich wie gewöhnlich untersuchen zu lassen. Dabei entdeckte ich zum ersten Male ohngefähr 1 Centimeter über dem Afterringe im Bulbus eine ungefähr haselnussgrosse härtliche Geschwulst, welche leicht verschieblich und glatt an der Oberfläche war. Ich hielt dieselbe für Callus und schenkte dem Vorkommnisse weiter keine Beachtung. — Nach einem reichlichen Monat erschien der Patient wieder. Er hatte beim Katheterisiren seit einiger Zeit regelmässig Blutungen wahrgenommen, die Geschwulst war gewachsen und bestand aus einem grösserem, kastaniengrossen, und kleinerem, kirschgrossen Theile; die Oberfläche glatt, nicht mit der äusseren Haut verwachsen. — Die *urethroskopische Untersuchung* ergab folgenden Befund: Tubus 27 bequem einführbar bis zum Bulbusende, im Gesichtsfeld sieht man daselbst an der unteren Hälfte eine halbmondförmige weissliche Narbe, von grauröthlicher, trockener Schleimhaut umgeben. Der übrige Theil der Harnröhre bis

kurz vor der Eichel weist ebenso gefärbte und mattglänzende Oberfläche auf. mit zahlreichen grösseren und kleineren todten Narben. Nicht durchgehends, aber an einzelnen Stellen Faltung erkennbar; hier und da verstreut reizlose Drüsenausführungsgänge.

Die Geschwulst präsentirte sich hinter der Narbe. — Durch Langanziehen des Penis und Vordrängen des Tubus konnte man dieselbe etwas über die halbmondförmige Narbe hervordrängen; sie erschien dann sehr schön und deutlich als eine hochrothe, an der Oberfläche unregelmässig hügelige, himbeerähnliche Masse. Bei Versuchen, mit schwächeren Tuben über die Geschwulst hinweg zu kommen, fing dieselbe an zu bluten. Da es nicht gleich gelang mit Messer oder scharfem Löffel Theile der Geschwulst behufs mikroskopischer Untersuchung zu erlangen, ging ich mit einem starken Wattetampon über dieselbe hinweg, spülte mittelst Katheterspritze die durch die Friction erhaltenen Geschwulsttheile in die Blase und entleerte das Spülwasser alsdann mit Katheter. So erhielt ich eine reichliche Anzahl bis halberbsengrosser Geschwulstpartikel. Dieselben wurden von *Prof. Dr. Neelsen* untersucht und erwiesen sich als Theile eines Carcinoms, welches Tendenz zum raschen Wachsthum zeigte. Die genauere histologische Beschreibung wird noch gegeben werden.

Eine zweite urethroskopische Untersuchung wurde im Beisein des *Operateurs Herrn Hofrath Dr. Rupprecht in Dresden* gemacht. Der Befund war der nämliche, auch wurde auf Verlangen ein nochmaliges Ecrassement von Geschwulstpartikeln vorgenommen. Die Ausführung der Operation verzögerte sich aus äusseren Gründen bis zum 20. Januar 1893. Dieselbe wurde so ausgeführt, dass durch einen Längsschnitt die Harnröhre am Bulbus geöffnet wurde. Dann präsentirte sich die Geschwulst in der Grösse einer grossen Kastanie, etwas gelappt; beim Aufschneiden derselben entleerte sich characteristischer Krebssaft. — Ihre Entfernung wurde so bewerkstelligt, dass die Harnröhre $1^1/_2 - 2$ Centimeter ober- und unterhalb der Geschwulst mit abgetragen wurde. Alsdann wurden die Enden zusammen mit Catgutnähten geschlossen. Irgend welche Metastasen fanden sich in der Harnröhre nicht vor. Die hintere Harnröhre wurde mittelst eines Nasenspiegels auseinander geklemmt, so dass man bis zum orific. intern. alles genau übersehen konnte. Die Heilung erfolgte per primam intentionem in drei Wochen. Exstirpirte Inguinaldrüsen erwiesen sich als gesund.*) Bis jetzt, nach 6 Monaten, sind Recidive nicht erfolgt. Im April 1893 wurde eine neue urethroskopische Untersuchung gemacht. Es stellte sich heraus, dass an der excidirten Parthie eine glatte lineare Verwachsung stattgefunden hatte. Recidive waren nirgends zu entdecken.

Die histologische Untersuchung der Geschwulst durch Herrn Professor *Neelsen* ergab Folgendes: Das Carcinom bildet eine das Lumen der Urethra halbkreisförmig umfassende Geschwulst von 4,5 Centimeter Länge und von 2,3 Centimeter grösster Dicke. Die Farbe der Schnittfläche ist gelblich weiss. Die Consistenz des Tumor mässig fest. Microskopisch erwies er sich als Plattenepithelkrebs mit grossen, nicht in Hornperlen angeordneten Zellen und sehr dicht kleinzellig infiltrirtem Stroma. Die nach dem Lumen der Harnröhre gerichtete Fläche zeigt kleine papilläre Vorragungen mit mehrschichtigem verhorntem Plattenepithel bedeckt.

Der mitgetheilte Fall zeichnet sich vor den anderen sieben bisher in der Literatur bekannten durch seine frühzeitige und genaue Beobach-

*) Die genaue Beschreibung der Operation wird noch einmal von dem Herrn Chirurgen veröffentlicht werden.

tung aus. Die letzte endoskopische Untersuchung vor Auftreten der Geschwulstsymptome wurde im August 1892 gemacht. Zu diesem Zeitpunkt bestanden ganz sicher noch keinerlei Anzeichen einer Geschwulstbildung in der Harnröhre. In den darauffolgenden Wochen muss demnach der Tumor rasch ohngefähr bis zur Haselnussgrösse gewachsen sein. Im October bemerkte alsdann der Kranke zum ersten Male Blutungen beim Katheterisiren und im November und December war erneutes Wachsthum und eine Theilung der Geschwulst zu bemerken. Im Januar verkleinerte sich die Geschwulst, dem Gefühle beim Palpieren nach zu schliessen, merklich, so dass der Kranke schon hoffte, sie würde ganz verschwinden; er schob deswegen die Operation hinaus.

Es unterliegt nach diesem keinem Zweifel, dass das frühzeitig beobachtete Harnröhrencarcinom keine schlechte Prognose giebt. Es steht dabei im Gegensatze zum Carcinom des Penis und der Blase. Die Diagnose wird für den Endoskopiker zumeist keine Schwierigkeiten darbieten.

Tafel IX.

Papillomatöse Neubildungen und ein gestieltes Fibrom der Harnröhrenschleimhaut.

a) **Hochgradige Papillombildung der vorderen Harnröhre.**

Das grosse, schräg verlaufende Conglomerat würde geeignet sein, das Lumen der Harnröhre vollständig zu verstopfen; es befindet sich auf der Höhe seiner Entwicklung und besteht zumeist aus grossen beerenförmigen Wucherungen. Die einzelnen verstreut liegenden Gebilde zeigen in verschiedener Anordnung alle vorkommenden Formen der Papillome. Rechts unten die Abbildung eines gestielten Fibroms, welches ich zu beobachten und zu operiren Gelegenheit hatte.

b) **Verheilende papillomatöse Neubildungen der Harnröhrenschleimhaut.**

Das Bild stellt genau den sub a) wiedergegebenen Fall dar. Die meisten der kleineren Papillombildungen sind unter Hinterlassung kleiner flacher Narben verheilt. Ebenso hat hat sich das grosse Conglomerat bis auf einzelne wenige Reste abgestossen. An dessen Stelle hat sich eine hochgradige harte Infiltration etablirt, welche ausgebreitete Narbenbildung zeigt.

c) **Papillombildungen auf der Schleimhaut der hinteren Harnröhre.**

Die Schleimhaut im allgemeinen hochroth bis blauroth geschwollen, kleinere Papillombildungen in den der hinteren Harnröhre eigenthümlichen Formen. Im concreten Fall finden sich so viele verschiedenartige nicht vor, sondern nur einzelne Exemplare und zwar sind dieselben zumeist um den Colliculus gruppirt.

a



b

c

VIERZEHNTES KAPITEL.

Die Endoskopie der weiblichen Harnröhre.

Die Endoskopie der weiblichen Urethra ist bisher wenig geübt worden, die Vornahme der fraglichen Untersuchung bietet keine Schwierigkeiten. Technik der weiblichen Urethroskopie. Normale anatomische und endoskopische Beschaffenheit der Schleimhaut. Endoskopie der acut entzündeten weiblichen Urethra. Die Arbeit *Janovski*'s über die chronischen Entzündungen. Localisation der letzteren, chronische diffuse und chronische umschriebene Form. Vernarbungs- und Resorptionsstadien derselben. Naturheilungen, Recidive. Klinische Symptome. Geschwülste der weiblichen Urethra.

Die Endoskopie der weiblichen Urethra.

Dieser Theil der Urethroskopie bietet wenig Schwierigkeiten in der Ausführung; die chronischen Erkrankungen sind auch aus verschiedenen Gründen bei weitem weniger häufig. Als die fast allein in Betracht kommende hat ebenfalls die Gonorrhoe und deren Folgezustände zu gelten. Die Gynäkologen glauben zumeist ohne endoskopische Untersuchung der Harnröhre auszukommen. *Winckel**) erwähnt dieselbe nur kurz, ohne näher darauf einzugehen. Der beschäftigte Urologe wird öfter in die Lage versetzt, bis dahin ungeheilte Fälle von Harnröhrenerkrankungen an Frauen, die gewöhnlich als Blasenerkrankungen von den Gynäkologen jahrelang erfolglos behandelt wurden, in Behandlung zu bekommen. Da sich diese Art Erkrankungen eigentlich ausnahmslos sehr dankbar für richtige Diagnose und Therapie erweisen, so ist es vortheilhaft, auch hierin geübt zu sein.

Die Gonorrhoe, namentlich die chronische Gonorrhoe der weiblichen Urethra kommt viel häufiger vor als bis vor Kurzem angenommen wurde. Die Arbeiten von *Nöggerath, Sänger, Schwarz* u. A. m. haben dies übereinstimmend dargethan. Die kurze Ausdehnung des fraglichen

*) *Winckel*, Die Krankheiten der weiblichen Harnröhre und Blase.

Gebildes macht die Verwendung auch anderer endoskopischer Instrumente als das von mir für die männliche Urethra empfohlene, möglich; als passendes sei das *Leiter'sche Panelektroskop* erwähnt, vielleicht auch die *Kasper'*sche Modification desselben.

Bezüglich der *Technik* der Untersuchung ist wichtig, dass man vor Einführung des Tubus stets die Blase sorgfältig entleeren muss; im übrigen sind dieselben Regeln zu befolgen betreffs der Wahl in der Grösse des Tubus etc. Die Einführung pflegt bei einer gesunden Harnröhre stets anstandslos glatt zu gehen; chronisch-gonorrhoisch erkrankte sind sehr häufig an einzelnen Stellen, ganz wie beim Manne, verengt. Sabald man ein Stück in der Harnröhre vorwärts gekommen ist, soll man den Tubus etwas senken und so bis in die Blase eingehen, dann wird derselbe sorgfältig ausgetrocknet, der Rest des Harnes entleert und worauf man mit der Untersuchung beginnen kann. Es empfiehlt sich namentlich bei den ersten Einführungen, die kranke Harnröhre zu cocaïnisiren. Man nimmt dazu ca. 1 Gramm einer 10% Lösung; die Anwendung von Suppositorien ist nicht practisch, weil dadurch das Gesichtsfeld verunreinigt wird.

Die weibliche Harnröhre misst zwischen 27 und 30 Millimeter und ist von einer mächtigen Muskelschicht umgeben, analog der hinteren männlichen Harnröhre; physiologisch hat sie auch als sphincter vesicae extern. zu gelten. Die *Schleimhaut* zeigt namentlich an der unteren Seite Längsfalten, welche sich bis zum Trigonum Lieutaudii erstrecken. In der vorderen Hälfte besteht eine deutlich angedeutete Querfaltung, welche auf diese Weise mit den Ausläufern der Längsfaltung auf einer kurzen Strecke eine Reihe von Gitterfalten bilden. Von *Drüsen* lassen sich Lacunen oder Krypten und *Littre'*sche Drüsen constatiren. Die Krypten bilden auch urethroskopisch ganz das Analogon zu den männlichen; zwei bis drei grosse münden beiderseits am orificium externum. Das *Epithel* ist nach den Resultaten neuerer Arbeiten als einschichtiges Cylinderepithel, unter denen eine Schicht Ersatzzellen gelagert ist, aufzufassen.

Der *normale endoskopische Befund* variirt überhaupt etwas und ist von dem der männlichen Harnröhre natürlich verschieden. Immer findet man den Längswulst unten am Blaseneingang, von *Barkow:* Colliculus cervicalis genannt. Der Trichter oder die Centralfigur zeigt dieselbe Faltung wie bei den weitesten männlichen Harnröhren; nach den Orificien hin erkennt man namentlich bei etwas anämischer Schleimhaut deutlich Gefässverästelungen. Das Colorit im Allgemeinen ist viel satter roth als bei der männlichen Schleimhaut. Ein weiteres normales Vorkommniss bilden die in das Lumen hineinragenden Umgrenzungen

der Lacunen, ebenfalls dasselbe Bild wie beim Manne, nur in der weitfaltigen Schleimhaut mehr sich hervorbuchtend. Fast die einzige und umfassendste Arbeit über *Endoskopie der weiblichen Urethra* ist von *Professor Janovski, Prag, Archiv für Dermatologie und Syphilis, 1891, Heft 6* erschienen. Auf dieselbe ist in Folgendem auch oft und speciell Bezug genommen.

Die Untersuchung der *acut entzündeten weiblichen Harnröhre* ist von diagnostischem Werthe nicht und daher eigentlich unnöthig. Des wissenschaftlichen Interesses halber habe ich sie öfter unternommen und auch von anderer Seite ist sie gemacht worden. Sie liefert folgenden Befund.

Aeusserlich sichtbar sind die Karunkeln geröthet und leicht geschwollen. Das Orificium ist schwer oder nicht mehr zum Klaffen zu bringen und es steht als zweites chracteristisches Zeichen stets Eiter zwischen den Lippen. In den späteren Wochen können sich daselbst kleine, stecknadelstichgrosse Abscesse vorfinden. Beim Einführen des gut eingefetteten Tubus, der in diesen Fällen besonders gut eingefettet sein muss, kommt es oft zu Blutungen und trotz des starken Cocainisirens zu Schmerzen, ebenso wie nach der Untersuchung vermehrte Schmerzen beim Uriniren zur Regel gehören. Bei etwas länger — mehrere Wochen — bestehenden Fällen findet sich die ganze Länge der Harnröhre affieirt, anfangs nur die erste Hälfte. Daselbst zeichnen sich regelmässig die schon erwähnten Follikel als rothe erhabene stecknadelkopf- bis erbsengrosse Wülste ab, die auf Druck Eiter entleeren können und leicht bluten. Die übrige Schleimhaut ist geschwollen, hochroth und oft keinerlei Faltung an ihr mehr zu constatiren. An einzelnen Stellen finden sich längere Erosionen auf der Höhe der Faltung; innerhalb derselben pflegt der Eiter zu stagniren.

Das *Abheilen des acuten Zustandes* geschieht nicht gleichmässig, sondern analog den Verhältnissen des Mannes bleiben heerdförmige Reste der Entzündung zurück. Nach *Janovski* pflegt dies am häufigsten am orific. ext. zu geschehen, was sich wohl aus dem Untersuchungsmaterial desselben — zumeist Prostituirte — erklären lässt. *Ich* habe Mitte und orific. intern. zumeist chronisch erkrankt gefunden. Bei den Prostituirten kommt es aus diesem Grunde und weil dieselben alsbald ihr Gewerbe wieder beginnen, zu den von mir beschriebenenen polypösen Excrescenzen.*)

Von *Janovski* wird noch eine *Urethritis herpetica* — cf. Kap. VIII — beschrieben. Bei Auftreten von *Herpes progenitalis* finden sich

*) *Oberlaender-Neelsen*, S. 150 ff.

hie und da umschriebene rothe Heerde der Schleimhaut und auf denselben zwei bis drei stecknadelkopfgrosse Erosionen.

Die *chronischen Erkrankungen* der weiblichen Urethra sind ebenfalls in der Hauptsache nur Fälle von chronischer Gonorrhoe. Da die weibliche Harnröhre namentlich in Anbetracht des Wegfalls der corpora cavernosa eine verschiedene Construction von der der männlichen hat, wird es selbstverständlich erscheinen, dass auch die chronischen Fälle andere Formen zeigen müssen. Die Epithelveränderungen sind andere, die Drüsen sind nicht in so hervorragender Weise betheiligt und die Kürze des ganzen Gebildes lässt es überhaupt nicht in so einer ausgedehnten Weise zu harten Infiltraten kommen, schon aus dem Grunde nicht, weil die Reste der acuten Entzündung viel weniger umfangreich sind. Aehnlichkeiten lassen sich jedoch allenthalben nachweisen; dieselben können nur aus den eben angedeuteten Gründen nicht grösser werden. In Bezug auf die *Eintheilung* schliesse ich mich der Einfachheit halber ganz an *Janovski* an, dessen Erfahrungen ich in vieler Beziehung bestätigen kann.

Derselbe unterscheidet erstens 1) eine *chronische diffuse Form* (Urethritis chronica diffusa), die man mehr als eine subacute und noch stark secernirende aufzufassen hat. Dieselbe findet J. regelmässig an Prostituirten in der ersten Hälfte der Harnröhre; die Wandung ist diffus infiltrirt und zeigt deutlich grobe und unnachgiebige Faltung. Diese Erscheinung tritt bei längerer Andauer der Erkrankung noch mehr hervor und bildet im Sinne der männlichen Urethra zuletzt umschriebene *harte Infiltrate,* die beträchtliche Veränderungen des Lumens hervorbringen können. Die Faltung ist in solchen Fällen dann gänzlich verschwunden, dagegen wölben sich analog den männlichen Verhältnissen grosse, an der Oberfläche gelbröthlich schimmernde Wülste in den Tubus hinein. Ueber den mehr abheilenden Stellen ist *das Epithel* ebenfalls wie beim Manne graulich und perlmutterfarben fleckig gefärbt, wenn auch natürlich nicht in der Ausdehnung wie dort. Schuppungen sieht man wenig ausgedehnt und stets geringgradige. *Janovski* hat unter seinem Material keine wesentlichen Lumenveränderungen constatiren können. Ich erkläre mir dies ebenfalls daraus, dass derselbe immer noch verhältnissmässig zu frische Fälle unter die Hände bekommen hat. Auch hat es möglicherweise mit darin seinen Grund, dass die Untersuchungstuben nicht weit genug waren, denn sonst glaube ich kaum, dass ihm diese nicht seltenen Vorgänge entgangen sein würden, zumal da er selbst die Infiltration der Harnröhre per vaginam gefühlt hat. Ich habe in diesem Jahre erst wieder eine vollkommene Harnverhaltung in Folge Harnröhrenstrictur bei einer ca.

20jährigen chronischen Urethritis in Behandlung gehabt. Freilich sind diese Verschliessungen nicht mit denen der männlichen Harnröhre zu vergleichen; elastische Katheter gehen noch bequem durch solche Verengerungen hindurch, aber die Blasenkraft reicht nach so langem Bestehen des Hindernisses dann doch nicht mehr aus, um den Harn zu entleeren. Diese Art der chronischen Entzündung passt, wie schon erwähnt, auf kein männliches Krankheitsbild genau; am allermeisten würde es mit der trockenen Entzündung zu vergleichen sein, weil die Drüsenaffectionen nicht in den Vordergrund treten, aber dafür mangelt die characteristische Epithelaffection derselben.

Die zweite Form nennt *Janovski: chronisch umschriebene Form* (Urethritis chronica circumscripta). Er vergleicht dieselbe theils mit meiner Urethritis glandularis, theils mit der Urethritis mucosae hypertrophica.

Nach meinen Erfahrungen ist beides nicht ganz richtig. In Uebereinstimmung mit J. constatire ich zumeist eine deutlich zu fühlende Infiltration um die Lacunen; späterhin eine tiefergehende um die *Littre*'schen Drüsen, ohne dass dieselben aber regelmässig sichtbar werden. Die ganze Affection spielt sich anfangs allerdings gern lediglich in der Nähe der Lacunen ab. Dieselben treten in allen Fällen im Tubus sehr hervor. In der Fortsetzung bildet sich, von diesen ausgehend, eine mehr oder weniger ausgebreitete *granuläre Infiltration,* ganz in dem im Kapitel X pag. 112 beschriebenen Sinne. Die Lacunen pflegen dabei weiter zu secerniren und ebenfalls von dieser höckerigen Oberfläche mit überzogen zu sein. Die *Epithelbekleidung* dieser granulären Infiltration ist aber schuppend und leicht graulich verfärbt; überhaupt ist die Oberfläche leicht verletzbar und leicht einreissend.

Wenn diese Verhältnisse eine Zeit lang bestanden haben, so beginnt ein deutliches *Vernarbungs- und Resorptionsstadium* in Form von zarten, feinen, deutlich genetzten Narbenzügen, also genau derselbe Vorgang wie beim Manne, nur dass es sich in letzterem Falle stets um tiefergehende und auf engeren Raum zusammengedrängte grössere narbige Vorgänge handelt. Diese Narbenzüge überdecken allmälig die ganze infiltrirte Zone, werden aber selten als einzelne Exemplare sehr umfangreich. Die Rückbildung geht in der Weise weiter, dass die zuerst bestandenen Narbenzüge sich verflachen und glatte, ganz mattglänzende, weissgelblich schimmernde Oberfläche bekommen, die sich später wieder roth färbt und oft reichliche Capillarverästelungen zeigt. Das *Epithel* ist im Allgemeinen immer mattglänzend und graulich. Sowohl während der eigentlichen Infiltration als auch in dem Vernarbungsstadium sind nachweissbar immer Verengerungen des Lumens

vorhanden. Von *klinischen Erscheinungen* ist Folgendes bemerkenswerth. Der Zeitraum nach der Infection, innerhalb welches sich die ersten urethroskopischen Anzeichen einer in Betracht kommenden Infiltration zeigen können, beträgt $^1/_3$ — 1 Jahr. Bestehen können dieselben sehr lange Zeit, ohne dass eine *vollkommene Naturheilung* eintritt. Sicher tritt dieser Fall als solcher aber viel öfter ein als beim Manne und dann auch vollkommener. Fortsetzung auf die Blase und wesentliches Ergriffensein derselben kommt im Anschluss an diese Erkrankungen sehr häufig vor und man constatirt dieses Vorkommniss alsdann sehr bequem mit dem Cystoskop. Der Blasencatarrh pflegt auch häufig Behandlungsobject von gynäkologischer Seite zu sein, *er wird aber nur dann wirklich geheilt, wenn die Urethralerkrankung vollkommen verschwindet,* sonst wird er stets recidiviren. Die Naturheilung kann durch Vernarbung eine Verengerung des Lumens zur Folge haben, welche oft an sich bedeutungslos bleibt.

Die *klinischen Symptome* sind diesen Verhältnissen entsprechend. Schmerzen beim Uriniren etc. constatirt man fast regelmässig. *Recidive* kommen dann, wenn der geschlechtliche Verkehr mit der *fons infectionis* nicht unterbrochen wird, gewiss vor; manchmal ist auch schon der Reiz der Cohabitation dazu genügend. Im Allgemeinen sind sie aber seltener als beim Manne, selbst bei dem Prostituirtenmaterial, was doch die denkbar ungünstigsten Verhältnisse darin darzubieten vermag.

Papillome constatirt man am orific. ext. der weiblichen Harnröhre sehr häufig; man findet sie auch oft noch eine Strecke vom orific. ext. in der Urethra, indess selten so stark wuchernd, dass die ganze Harnröhre damit ausgefüllt ist. Bei der geringen Längenausdehnung der weiblichen Harnröhre bietet die Diagnose grösserer und bedeutenderer Geschwülste durch die in der Narcose leicht zu bewerkstelligende Dilatation und Palpation keinerlei grössere Schwierigkeiten dar und hat somit dabei das Endoskop seltener Gelegenheit seine Vorzüge entwickeln zu können.

COLUMBIA UNIVERSITY LIBRARIES

This book is due on the date indicated below, or at the expiration of a definite period after the date of borrowing, as provided by the library rules or by special arrangement with the Librarian in charge.

DATE BORROWED	DATE DUE	DATE BORROWED	DATE DUE
C28 (757) 100M			

RC901
Ob2
1893

Oberländer, Felix Martin

Lehrbuch der Urethroskopie.

MAR 1 4 1958 BINDERY

RC 901
OB2
1893